Aus der Chirurgischen Universitätsklinik in Marburg
Direktor: Professor Dr. Klapp.

Schußverletzungen des Thorax

INAUGURAL-DISSERTATION
ZUR ERLANGUNG DES DOKTORGRADES
IN DER GESAMTEN MEDIZIN DER
HOHEN MEDIZINISCHEN FAKULTÄT DER
PHILIPPS-UNIVERSITÄT ZU MARBURG

vorgelegt von

Hans Peter Walter
aus Wiesbaden.

MARBURG-LAHN 1938
BUCHDRUCKEREI HERMANN BAUER

Angenommen von der Medizinischen Fakultät
am 19. 8. 1938.

Referent: Prof. Dr. Klapp.

Gedruckt mit Genehmigung der Fakultät.

R. UNIV.
BIBLIOTHEEK
LEIDEN

Noch bis zum Beginn unseres Jahrhunderts waren Schußverletzungen des Thorax Gegenstand einer rein konservativen Behandlung. Verletzungen von Lungen und Pleura wurden mit wenigen Ausnahmen nur symptomatisch behandelt. Dieser Standpunkt änderte sich grundsätzlich, als Garrè im Jahre 1905 durch seine große Statistik aus dem Weltschrifttume auf die schlechten Resultate der bisherigen Therapie hinwies und sich für ein aktiveres Vorgehen einsetzte. Zugleich stellte er exakte Indikationen für operative Maßnahmen auf. Ein Jahr vorher hatte Sauerbruch seine grundlegenden Untersuchungen über das Druckdifferenzverfahren veröffentlicht und damit den Weg gewiesen, wie man den Gefahren der Pleuraeröffnung begegnet. Die Erleichterungen, die das Druckdifferenzverfahren für die Operationen am Thorax bietet, dadurch, daß es den physiologischen Verhältnissen in hohem Maße gerecht wird, brachte es mit sich, daß die Garrè'sche Lehre immer mehr Anhänger fand. Es hat auch nicht an Chirurgen gefehlt, die nun glaubten, jeden Lungenschuß operieren zu müssen, um von vornherein alle Gefahren auszuschalten. Sie erlebten allerdings eine unverhältnismäßig hohe Mortalität, weil die Operation immer sehr eingreifend ist. Außerdem hatten die schlechten Ergebnisse dieses Vorgehens zur Folge, daß die Vertreter einer rein konservativen Richtung nie ganz ausstarben. Erst die Erfahrungen an dem gewaltigen Verwundetenmaterial des Weltkrieges schufen feste Richtlinien im Sinne Garrè's für die Behandlung Brustschußverletzter und bestätigten in vollem Umfang die Berechtigung seiner Forderungen. Heute sind seine Grundsätze wohl chirurgisches Allgemeingut geworden.

Ein kurzer Ueberblick über den Wandel der Ansichten über die Schußwunde ist zum Verständnis der heutigen Behandlungsweise geboten. Die allgemeine Auffassung über die Schußwunde wurde vor dem Weltkriege durch die v. Bergmann'sche Schule beherrscht. v. Bergmann vertrat den Grundsatz der primären Asepsis der Schußverletzung auf Grund seiner kriegs- und friedenschirurgischen Erfahrungen mit Gewehrwunden. Seiner Meinung nach wurden diese Wunden alle erst sekundär infiziert, wobei die Li-

ster'sche Wundbehandlungsmethode der Infektion geradezu Vorschub leistete. Folgerichtig verlangte v. Bergmann die aseptische Wundschonung d. h. ein Vermeiden aller unnötigen Manipulationen an der frischen Gewehrwunde. Seine Erfolge im Frieden schienen ihm Recht zu geben. Doch der Weltkrieg brachte eine „grausame Enttäuschung". Wenn schon bei Gewehrschüssen die aseptische Heilung häufig nicht eintrat, so war es bei den Granat- und Minenverletzungen endgültig mit ihr vorbei. Den Fortschritt über v. Bergmann brachte die prophylaktische Wundexcision nach Friedrich, deren Erfolge ihr bald zur allgemeinen Anerkennung verhalfen. „Des Krieges Not führte auch wieder zur Antisepsis zurück in einer veredelten, weil technisch verbesserten, wissenschaftlich besser begründeten Form." Die meisten Chirurgen haben wohl niemals ganz auf die chemischen Hilfsmittel verzichtet. Im Kriege gewannen sie wieder erhöhte Bedeutung, weil die operative Wundversorgung oft nicht streng durchzuführen war. Am meisten Verbreitung hat die Dakin'sche Lösung gefunden. Eine völlig neue Methode der Anwendung von antiseptischen Mitteln begründete Klapp mit seiner Tiefenantisepsis mit Morgenroth'schen Chininderivaten. Durch Umspritzen der primär excidierten Wunde mit dem Antiseptikum erreicht er eine „verstärkte Prophylaxe" gegenüber der Infektion.

Die günstigen Kriegs- und späteren Friedenserfahrungen haben dazu geführt, daß wir heute jede frische Wunde nach primärer Excision mit dem Antiseptikum Rivanol 1:1000 umspritzen. Für die meist schwer infizierten Schußverletzungen im Kriege wird das Verfahren stets eine besonders wertvolle Bereicherung darstellen, wie die Ergebnisse von Klapp in Vouziers gezeigt haben.

Die Schußverletzungen des Thorax sind im Kriege außerordentlich häufig gewesen. Nach Franz beträgt der Anteil der Brustschüsse an der Gesamtzahl der Verletzungen im Weltkriege 6,2%. Davon fanden nach Sauerbruch 30% auf dem Schlachtfeld den Tod, während weitere 10% in den Lazaretten ihren schweren Verwundungen erlagen. Die hohe Mortalität hat ihre Ursache in dem Ueberwiegen von Granatsplitter-Verwundungen mit ihren ausgedehnten Zertrümmerungen und ihrer hohen Infektiosität. In einem Drittel der Fälle kamen nach Jehn und Nägeli Nebenverletzungen als Todesursache in Frage.

Demgegenüber spielen im Frieden Schußverletzungen des Thorax nur eine untergeordnete Rolle. Schlägereien, Selbstmordversuche

und Unfall geben zu ihrer Entstehung Anlaß. Die linke Seite wird bevorzugt getroffen, weil der Selbstmörder und der Gegner nach dem Herzen zielen. Bei den kleinkalibrigen Friedensgeschossen mißt der Einschuß meist 5—8 mm, der Ausschuß etwas mehr. Der rundliche Einschuß zeigt in der Mitte gewöhnlich etwas Blutaustritt und einen eingekrempelten Rand, darum einen linsengroßen, bläulich-schwarzen Bezirk. Bei Nahschüssen sieht man in der Umgebung dieser Stelle punktförmige schwarze Hautverbrennungen oder einen Rauchhof. Der Ausschuß hat mehr Schlitzform.

Für die Schwere der Brustverletzung spielt ihre Ausdehnung nur eine untergeordnete Rolle. Entscheidend sind Störungen der normalen Tätigkeit von Lungen, Pleura und Kreislauf als Folgen der Verletzung. Bei einem Lungenschuß kann eine geringfügige Verletzung durch Luft- und Blutaustritt zu lebensbedrohlichen Störungen Anlaß geben oder aber einer unbedeutenden Brustwandwunde mit Eröffnung der Pleura erliegt der Verletzte durch Ersticken oder Infektion, während eine ausgedehnte Weichteilzertrümmerung z. B. der Rückenmuskulatur eine weit bessere Prognose hat, weil sie die eigenartigen physiologischen Verhältnisse des Brustraumes nicht stört. Reine Thoraxwandschüsse ohne Beteiligung der Pleura sind jedoch nicht häufig. Ihr Verlauf ist günstig. Es darf jedoch unter keinen Umständen eine Pleuraeröffnung übersehen werden. Deshalb tut man gut, jeden Brustschußverletzten, wie es Jehn und Sauerbruch fordern, solange als einen Schwerverletzten anzusehen, bis die klinische Untersuchung, die Röntgenplatte und der Verlauf ihre Harmlosigkeit dargetan haben. Die Diagnose eines Brustwandschusses bei Durchschüssen ergibt sich mit Wahrscheinlichkeit aus der Verbindungslinie von Ein- und Ausschuß unter Berücksichtigung der Stellung des Verletzten im Augenblick der Verwundung. Sie wird gesichert durch das Fehlen von Symptomen von seiten der Pleura und der Lungen. In manchen Fällen ist Spaltung des Schußkanals unerläßlich. Streif- oder Rinnenschüsse bieten klare Verhältnisse. Bei Steckschüssen klärt das Röntgenbild. Schwierig ist die Entscheidung bei Tangentialschüssen mit Kontusionswirkung auf die Lunge, wie sie von Burckhardt und Landois zuerst beschrieben und von zahlreichen anderen Autoren im Weltkriege beobachtet wurden. Infolge blutiger Infarzierung großer Lungenabschnitte ergeben sich Atembehinderung und die physikalischen Symptome wie bei einer Pneumonie. Vielfach hat das blutige Sputum in solchen Fällen zur Diag-

nose eines Lungendurchschusses Anlaß gegeben, eine Infarzierung des Unterlappens zur Verwechslung mit Haemothorax geführt. Im allgemeinen, zumal im Frieden, bestehen für die Diagnose eines reinen Brustwanddurchschusses keine Schwierigkeiten. Durch Reizung eines Interkostalnerven bei Verletzung im unteren Thoraxabschnitt kann es reflektorisch zu Bauchdeckenspannung kommen, deren diagnostischer Wert bei der Besprechung der Zweihöhlenschüsse eingehend behandelt werden wird.

Infektion der Weichteile der Brustwand bietet die gleichen Verhältnisse wie am übrigen Körper. Ein Unterschied besteht nur darin, daß Infektionen durch die kommunizierenden Lymphgefäße auf tiefer gelegene Teile (Pleura) übergreifen können. Dies ist jedoch seltener der Fall, als man a priori erwarten sollte (Jehn). Eine ernstere Bedeutung kommt lediglich den Brustwandphlegmonen und Osteomyelitiden zu. Im Kriege beobachteten verschiedene Autoren bei ausgedehnten Zertrümmerungen der Rückenmuskulatur oder der musc. pectorales durch Granatsplitter Infektion mit Gasbranderregern. Dies war jedoch am Thorax ein ganz besonders seltenes Vorkommnis, weil hier wegen der geringen Weichteilbedeckung die Bedingungen für anaerobes Wachstum ungünstig sind. Fälle von Starrkrampf nach Brustschüssen kamen nach Einführung der prophylaktischen Antitoxin-Injektion kaum mehr zur Beobachtung. Sie waren auch vorher schon auffallend selten (v. Baumgarten). Abszesse um Steckgeschosse oder mitgerissene sonstige Fremdkörper werden im späteren Verlauf häufig gesehen.

Diese Wandschüsse des Thorax treten an Zahl und Bedeutung ganz in den Hintergrund gegenüber den Verletzungen von Pleura und Lungen. Isolierte Verletzungen der Pleura kommen bei tangentialer Schußrichtung vor. Sie sind allerdings selten. Fast immer wird die Lunge mitgetroffen. Wie bei jeder Schußverletzung, so unterscheiden wir mit Borst auch bei den Lungenschüssen die Zone der direkten Zertrümmerung, die Zone der Kontusion und die der molekularen Erschütterung. Die blutig infarzierte Zone der Kontusion ist bei den Friedensgeschossen nur schmal. Die Zone der molekularen Erschütterung ist nur funktionell geschädigt. Die Untersuchungen von Beitzke, Borst, Hannemann u. a. haben gezeigt, daß auch bei einem glatten Durchschuß die Heilung des Schußkanals länger dauert, als früher allgemein angenommen wurde. Lediglich die Stelle des Ein- und Ausschusses an der Lunge ist durch Fibrin bald verklebt, wie die autoptischen Befunde

von Beitzke und Borchard lehren. Nur selten reißen kleinkalibrige Geschosse Tuchfetzen und Knochensplitter mit in die Tiefe. Dagegen sind Schädigungen der Blutgefäßwandungen bei jeder Geschoßart häufig. Beitzke konnte alle Uebergänge von bloßen Verdünnungen der Gefäßwand bis zur Bildung vollständiger Aneurysmen beobachten. Alle glatten Wunden, wie sie bei den Friedensgeschossen und senkrecht auftreffenden Infanteriegeschossen entstehen, sind prognostisch günstig. „Das Gemeinsame aller anderen Wunden ist Zerfetzung, Zerreißung und Zerstörung der Gewebe. Sie verschulden den ungünstigen Verlauf mehr als die primäre Infektion" (Sauerbruch). Aber selbst ausgedehnte Zertrümmerungen durch Granatsplitter heilen aus, ohne daß es zu einer klinisch manifesten Infektion kommt, weil die Lungenwunde eine außerordentlich große Heilungstendenz besitzt. Diese hat ihre Ursachen in der ausgezeichneten Versorgung des Organs mit arteriellem Blut und in der „Selbstdrainage durch den Bronchialbaum" (Burckhardt und Landois). Die Erfahrungen des Weltkrieges haben uns gezeigt, daß nach Steckgeschossen, besonders Granatsplittern, Abszesse um das Projektil häufig auftreten. Auch echte Gangrän kommt vor. Davon wird in einem besonderem Abschnitt die Rede sein.

„Trotz der anatomischen Vielseitigkeit aller Lungen-Brustfellverletzungen sind deren unmittelbaren Folgen einheitlich: Eröffnung der Brustwand oder Verletzung der Lunge ermöglicht Eintritt von Luft in den Brustfellraum. Gleichzeitig werden Gefäße verletzt, deren Blut sich in ihn ergießt. Deshalb sind Pneumo- und Haemothorax regelmäßige Begleiterscheinungen penetrierender Thoraxverletzungen" (Sauerbruch). Die Beobachtungen von Burckhardt und Landois, Garrè, Quincke, Riedinger, Ad. Schmidt u. a. lehren jedoch, daß ein Pneumothorax durchaus nicht gesetzmäßig bei einer Lungenverletzung zu entstehen braucht. Burckhardt konnte an Kaninchen, denen er perforierende Thoraxwunden setzte, dieselbe Beobachtung machen. Wir haben bei 9 frischen Lungenschüssen nur in einem Fall einen geschlossenen Pneumothorax, in einem weiteren einen offenen Pneumothorax diagnostizieren können. In allen anderen Fällen war weder klinisch noch durch das Röntgenbild Luft im Brustfellraum nachweisbar, obgleich alle Verletzten, mit Ausnahme des offenen Pneumothorax, nach spätestens 6 Stunden in unsere Behandlung kamen. Es ist also sehr unwahrscheinlich, daß bei diesen Patienten in den Brust-

fellraum eingetretene Luft bereits resorbiert war. Hartert nimmt an, daß beim kleinkalibrigen Mantelgeschoß die Wunden sich häufig so schnell schließen, daß kein Pneumothorax auftritt. Dieser rasche Verschluß des Brustfellspalts kommt nach Burckhardt dadurch zustande, daß „die aneinander vorbeigleitenden Pleurablätter den Verletzungskanal bei unbedeutenden Verletzungen sofort wieder zuschmieren." Die häufigste Form des Pneumothorax nach Schußverletzungen ist der einfache oder geschlossene Pneumothorax. Burckhardt und Landois sahen ihn in 50% ihrer Fälle, Wiedenmann in 31.6%, meist wurde er weniger oft beobachtet. Der geschlossene Pneumothorax hat nach kurzdauerndem dyspnoischen Zustand keine ernsten Folgen.

Die weitaus größte praktische Bedeutung hat der nach außen offene Pneumothorax. Eine eingehende Besprechung dieser „größten und eindruckvollsten Atemstörung" (Sauerbruch) ist zum Verständnis der chirurgischen Maßnahmen zu ihrer Beseitigung unbedingt geboten. Der offene Pneumothorax entsteht vorwiegend bei tangentialer Schußrichtung. Bei den sogenannten inneren und äußeren Tangentialschüssen der Thoraxwand, bei denen es zu einer Eröffnung der Pleura gekommen ist, liegt die luftdurchlässige Stelle meist in der Tiefe der Wunde. Große Aufreißungen der Brustwand mit Frakturierung zahlreicher Rippen lassen im ganzen Wundbereich die Luft durchtreten. Bei Durchschüssen in segmentaler und diametraler Richtung ist meist der Ausschuß luftdurchlässig, besonders dann, wenn dieser durch mitgerissene Knochensplitter stark erweitert ist. Es gehört zur Regel, daß bei Mitverletzung von Rippen es zum offenen Pneumothorax kommt (Läwen).

Der primär offene Pneumothorax entsteht unmittelbar im Anschluß an die Verletzung und ist demnach der Effekt der Schußwirkung. Sekundär offener Pneumothorax tritt einige Zeit nach der Verwundung, nachdem die Wunde bereits verklebt war, infolge Lösung des Verschlusses auf. Bei kleiner Pleuraöffnung bleibt die Lunge der betroffenen Seite noch teilweise gebläht und beteiligt sich in geringem Maße an den Atembewegungen. Gesteigerte Frequenz und Tiefe der Atemzüge gleichen die Schädigung aus (Garrè).

Bei breiter Eröffnung des Brustkorbs zieht sich die Lunge vollständig auf den Hilus zurück. Ihr Volumen bleibt inspiratorisch und exspiratorisch das gleiche. Aber nicht der Ausfall der retrahier-

ten Lunge für die Atmung ist die Ursache der hochgradigen Dyspnoe, sondern die Bewegungen des Mittelfells, die die Tätigkeit der gesunden Lunge erschweren. Inspiratorisch wird das Mittelfell nach der gesunden Seite hinüber gesaugt und behindert die freie Entfaltung der Lunge in der Einatmung, exspiratorisch wölbt es sich in die eröffnete Thoraxhälfte vor und behindert die Entleerung bei der Ausatmung (Murphy, Garrè). Ein weiterer ungünstiger Umstand ist dadurch gegeben, daß die gesunde Lunge nicht nur aus der trachea, sondern auch aus der collabierten Lunge Luft ansaugt, die stark kohlensäurebeladen ist. Im Exspirium gelangt ein Teil der Ausatmungsluft in die retrahierte Lunge zurück. Brauer bezeichnet diese Luft als „Pendelluft". In ganz schweren Fällen von „Mediastinalflattern" (Garrè) tritt nach Rehn noch eine Knickung der zuführenden Luftwege auf, weil einerseits der Lungenhilus durch das lig. pulmonale fixiert, andererseits die trachea bei Mediastinalflattern verschoben wird. Das Hin- und Herflattern des Mittelfells behindert außerdem den venösen Abfluß zum Herzen. Brunner konnte nachweisen, daß die beiden Lungen eines Tieres mit offenem Pneumothorax weniger Blut enthalten als die eines gesunden Tieres. Zu dem mangelhaften Luftwechsel kommt also noch eine mangelhafte Lüftung des Blutes hinzu. Graf v. Spee begründete dieses Experiment Brunners damit, daß die Lungenspannung das Herz und die großen Gefäße von einem Teil des äußeren Luftdruckes entlastet. Dadurch wird das Blut aus den großen Venen gleichsam in das Herz angesogen. Beim offenen Pneumothorax ist deshalb die Blutung aus der Lungenwunde meist gering. (Amreich und Sparmann).

Der offene Pneumothorax bewirkt nach Sauerbruch und Jehn-Nägeli vielfach sofort den Tod, ohne daß andere Organe dabei schwer geschädigt sind. Die genannten Autoren nehmen für diese Fälle Reflextod an. In der Mehrzahl der Fälle erliegen die Verwundeten nach mehreren Stunden oder Tagen dem Lufthunger. Doppelseitiger offener Pneumothorax endet immer tödlich. Es ist ein seltener Glücksfall, wenn Verwachsungen den Kollaps der Lunge verhindern oder ein, durch frühere entzündliche Prozesse versteiftes, Mediastinum die Atembewegungen nicht mitmacht. Diejenigen Fälle von offenem Pneumothorax, die der Dyspnoe nicht erliegen, gehen fast ausnahmslos an der Infektion der Pleura zugrunde.

Unter normalen Verhältnissen ist die Widerstandskraft der Pleura gegen Infektion sehr groß. Sie beruht auf der enormen Resorp-

tionskraft des Brustfells, das die Keime, die durch die Atembewegungen über eine große Fläche verteilt werden, ins Blut befördert und dort der Vernichtung anheimfallen läßt. Außerdem verfügt die Pleura über eine baktericide Kraft, die größer ist als die der anderen Gewebe. Im Exsudat seröser Pleuritiden wurden oft virulente Bakterien nachgewiesen, ohne daß Empyembildung eintrat. Bei einem unserer Fälle waren im Exsudat reichlich virulente Streptokokken zu finden, die in der Kultur ein üppiges Wachstum zeigten. Nach mehrfachen Punktionen trat völlige Heilung ein. Besonders Ritter hat darauf aufmerksam gemacht, daß vom Ein- und Ausschuß in der Brustwand schwere Phlegmonen sich entwikkeln können, während die Pleura glatt und spiegelnd bleibt. Diese klinischen Befunde sind durch die Experimente von Noetzel bestätigt worden. Er hat nachgewiesen, daß Staphylokokkenmengen, die bei subkutaner Einverleibung Abszesse, bei intravenöser schwere Sepsis hervorriefen, von der Pleura glatt vertragen werden. Schon nach 48 Stunden ist die Brusthöhle wieder keimfrei. In den ersten 2 Tagen ist die Abwehrkraft der Pleura besonders groß, während sie später erheblich abnimmt. Die Pleura ist aber nur dann zu diesen Leistungen fähig, wenn physiologische Verhältnisse vorliegen. Noetzel brachte durch seine Versuche den Nachweis, daß Pneumothorax den Widerstand des Brustfells erheblich herabmindert und damit der Infektion Vorschub leistet. Burckhardt, Nägeli, Sauerbruch und Tiegel haben diese Ergebnisse bestätigen können. Beim offenen Pneumathorax kommen noch außerdem Abkühlung durch Verdunstung, Schädigung des Endothels durch Austrocknung und damit Beeinträchtigung der resorptiven Funktion hinzu. (Amreich und Sparmann, Burckhardt, Garrè, Sauerbruch). Die dauernd ein- und austretende Luft überschwemmt die Brusthöhle immer wieder mit Bakterien, die sie zum Teil aus der stets infizierten Brustwandwunde ansaugt, z. T. an sich schon enthält. Während also beim geschlossenen Pneumothorax nur einmal Bakterien eindringen, mit denen die Pleura in den meisten Fällen fertig wird, gelangen beim offenen Pneumothorax ununterbrochen Keime in den Brustraum, denen das Brustfell schließlich nicht mehr gewachsen ist. Die, dem offenen Pneumothorax eigene, besonders hochgradige Resistenzverminderung findet ihren deutlichen Ausdruck in dem oft überraschend schnellen Kräfteverfall und dem rasch auftretenden und rapide fortschreitenden Infektionsprozeß mit dem raschen Ausgang in Toxikaemie und

Pyaemie (Rehn). Bei einem unserer Fälle hatte ich Gelegenheit, das schwere Bild eines offenen Pyopneumothorax mit Mediastinalflattern zu beobachten. Der betr. Patient hatte sich in selbstmörderischer Absicht einen Schuß in die linke Brustseite beigebracht. In einem auswärtigen Krankenhaus hatte man die Lunge genäht und einige Wochen später wegen Empyems eine Rippenresektion gemacht. 8 Wochen nach der Verletzung kam er in unsere Behandlung. Die linke Lunge war vollständig kollabiert. Aus dem in der Ausschußöffnung steckenden Drain entleerte sich reichlich Eiter. Man hatte augenscheinlich die Rippenresektion zu früh gemacht. Denn die, mit jedem Atemzuge aus den Schußwunden ein- und ausströmende Luft, ließ keinen Zweifel daran, daß ein offener Pyopneumothorax mit Mediastinalflattern vorlag. Der Zustand des Verletzten war bedrohlich. Das Körpergewicht des mittelgroßen Mannes betrug nur noch 37 kg. Das Gesicht war blaß und abgemagert, die Augen lagen tief in ihren Höhlen. Die Atmung war angestrengt und schmerzhaft. Ferner bestand quälender Husten. Der Puls war klein und frequent, um 120. Wir konnten den Patienten 16 Wochen später beschwerdefrei mit völlig entfalteter Lunge und 10 kg Gewichtszunahme entlassen.

Beim, nach innen offenen, Pneumothorax treten nur dann, wenn ein größerer starrwandiger Bronchus durchschossen ist, analoge Verhältnisse zum nach außen offenen Pneumothorax ein. Er ist nicht ganz so gefährlich, weil alle Erscheinungen nicht so stürmisch verlaufen (Sauerbruch). Im allgemeinen tritt der nach innen offene Pneumathorax in Form des Ventilpneumothorax in Erscheinung. Dabei ist nach Burckhardt ein eigentlicher Ventilmechanismus meist nicht vorhanden. Die im Inspirium in den Brustraum angesaugte Luft kann nicht schnell genug durch die exspiratorisch komprimierte Lungenwunde entweichen. Der Druck im Thoraxraum steigt mit jedem Atemzug, bis er in äußerster Inspirationsstellung 1 Atmosphäre beträgt. Das Mittelfell rückt nach der anderen Seite hinüber, das Zwerchfell tritt tiefer. Schließlich erfolgt der Tod an Erstickung (Sauerbruch). Dieser Vorgang spielt sich in ganz kurzer Zeit ab, weil der Verletzte durch forçierte Atemzüge die Störung auszugleichen sucht und damit das Uebel nur verschlimmert. Diesem, inspiratorisch entstehenden, Spannungspneumothorax steht der exspiratorische gegenüber. Er entsteht bei Preßatmung. Wenn es durch reflektorischen Glottisverschluß infolge des Wundschmerzes zu erschwerter Ausatmung kommt, tritt infolge von Druck-

steigerung im Bronchialbaum Luft durch die Lungenwunde in die Brusthöhle aus. Hustenstöße haben den gleichen Effekt. Die verschiedene Entstehungsweise des inspiratorischen und exspiratorischen Spannungspneumothorax ist für die Behandlung von ausschlaggebender Wichtigkeit. Schließlich kann noch durch rasches Ansteigen eines Ergusses bei geschlossenem Pneumothorax und durch gasbildende Bakterien ein Spannungspneumothorax hervorgerufen werden. Bei Zwerchfellzerreißung durch Schuß hat Magenvorfall in den Brustraum zur Fehldiagnose eines Spannungspneumothorax Anlaß gegeben, wie Burckhardt, Landois, Jehn-Nägeli und Sauerbruch berichten.

Bei dem relativ häufigen Vorkommen eines nach innen offenen Pneumathorax nach Brustschüssen, der doch fast immer die Form eines Ventilpneumothorax hat, muß es auffallen, wie selten die Luft unter Spannung gerät. Rotter sah beispielsweise unter 115 Pneumothoraxfällen nur einmal Spannungspneumothorax. Diese Tatsache findet nach Burckhardt und Sauerbruch darin ihre Erklärung, daß bei Drucksteigerung im Thoraxraum die Luft einen Ausweg in der Brustwandwunde findet und sich im Unterhautzellgewebe ausbreitet. Läwen hat darauf hingewiesen, daß ausgedehntes Hautempysem auf Spannungspneumothorax verdächtig ist. Bei Brustschüssen kann also deshalb der Spannungspneumothorax oft seine verheerende Wirkung nicht entfalten, weil die Brustwandwunde als Sicherheitsventil funktioniert. Das Hautemphysem breitet sich in solchen Fällen über den ganzen Körper aus. Es stellt in geringerem Grade eine ungefährliche Begleiterscheinung vieler Brustschüsse dar. In der Literatur wird Hautemphysem nach Brustschüssen im allgemeinen zwischen 10—20% angegeben. Bei unseren 9 Lungenschüssen trat nur in einem Fall Hautemphysem in der näheren Umgebung der Einschußwunde auf. Spannungspneumothorax haben wir, entsprechend, nicht gesehen.

Wenn bei einem Spannungspneumothorax gleichzeitig eine Verletzung der Pleura mediastinalis vorliegt, dann entweicht die Luft durch diese Pleuraöffnung in die lockeren Maschen des mediastinalen Bindegewebes. Es tritt dadurch aber nur ganz vorübergehend eine Entlastung im Thoraxraum ein. Infolge der räumlichen Beschränkung gerät die Luft im Mittelfell nun gleichfalls unter Spannung und damit wird das Sicherheitsventil für den Verletzten gefahrbringender als der Spannungspneumothorax. (Jehn) Es kommt

akut zum tödlichen Ausgang. Jehn und Nissen konnten den experimentellen Nachweis erbringen, daß der Tod in diesen Fällen durch Abdrosselung der Blutzufuhr zum rechten Vorhof erfolgt. Es handelt sich also um mechanischen Herztod ähnlich der Herztamponade. Dieses Mediastinalemphysem tritt klinisch als umschriebenes Hautemphysem am jugulum in Erscheinung, von wo es sich über den ganzen Körper ausbreiten kann. Nach Borst kann auch von einem durchschossenen Bronchus aus entlang dem peribronchialen Gewebe die Luft zum Mittelfell vordringen und endlich hat primäres Hautemphysem durch Uebergreifen auf den Hals zu Mediastinalemphysem geführt. Die bedrohlichen Erscheinungen erfordern in jedem Falle aktives chirurgisches Vorgehen.

Alle die beschriebenen Formen des Pneumothorax können noch nach Wochen nach der Verletzung als Spätpneumothorax auftreten, worauf Bäumler im Kriege besonders hingewiesen hat. Dies Ereignis tritt dann ein, wenn durch entzündliche Demarkierung und Abstoßung nekrotischen Gewebes in der Lunge oder Brustwand die Pleurahöhle mit der Außenluft durch das Bronchialrohr oder die Brustwandwunde in Verbindung treten kann. Stets tritt Pleurainfektion hinzu.

Häufiger noch als Pneumothorax wird Haemothorax bei Lungenschüssen gefunden. Burckhardt und Landois, Caccia, Biener sahen ihn im Weltkrieg fast bei jedem Lungenschuß, Gerhardt, Holbeck, Kehl, Toenissen u. a. in durchschnittlich 60% ihrer Fälle. Die Blutung kann aus durchschossenen Brustwand- oder Lungengefäßen stammen. Nach Sauerbruch begünstigen die mechanischen Verhältnisse, daß die Blutung aus den Interkostalgefäßen stärker ist. Denn die Lunge zieht sich unter dem Einfluß des Pneumothorax zusammen, ein weiter Hohlraum bietet sich dem Blute dar. Gegendruck auf die verletzten Gefäße fehlt. Die meisten Veröffentlichungen über Brustschüsse im Weltkrieg enthalten einen Hinweis darauf, daß Blutungen aus den art. intercostales und mammaria interna häufig beobachtet wurden. Die rechtzeitige Ligatur dieser Gefäße hat viele Soldaten vor dem Verblutungstode bewahren können. Bei Haemothorax ohne Haemoptoe soll man nach Sauerbruch stets an Verletzungen der Intercostalgefäße denken. Die Blutung nach außen ist meist gering, wenn nicht zufällig alte Verwachsungen der Pleurablätter durchschossen wurden.

Eine Blutung aus verletzten Lungengefäßen kommt in der über-

wiegenden Mehrzahl der Fälle bald spontan zum stehen. Die Lunge wird durch den Bluterguß komprimiert, der damit wie ein Tampon wirkt. Auch der niedrige Blutdruck im kleinen Kreislauf begünstigt ein spontanes Versiegen der Blutung. Wenn dagegen die großen Hilusgefäße getroffen werden, tritt der Verblutungstod meist schon ein, ehe den Verletzten ärztliche Hilfe zuteil werden kann. Doch auch in solchen Fällen ist es vereinzelt gelungen, durch sofortige Operation lebensrettend zu wirken (Sauerbruch, Jehn). Der Puls kann über das Ausmaß der Blutung täuschen. Er ist häufig zunächst verlangsamt und gut gespannt infolge Vagusreizung. Doch jeden Augenblick kann der Umschlag eintreten; der Puls wird klein, frequent und unregelmäßig. Wenn es soweit gekommen ist, dann lassen auch „das blasse, anämische Gesicht, die stieren glanzlosen Augen, die kühle Nase keinen Zweifel: es droht der Verblutungstod. Nur selten vermag dann ein chirurgischer Eingriff noch Rettung bringen." (Sauerbruch)

Die Gefahren des Haemothorax außer dem Blutverlust und der, durch Kompression bedingten, Induration und Ausschaltung der betreffenden Lunge sind nach Jehn-Nägeli:

1. Verdrängung des Mittelfelles nach der gesunden Seite, dadurch Verlagerung und Druck auf Herz und große Gefäße, Behinderung der Tätigkeit der gesunden Lunge.
2. Infektion des Blutergusses.
3. Bei langsamer Resorption starke Schwartenbildung, die die Wiederentfaltung der Lunge behindert.

Der Haemothorax nimmt in der Regel — nach Gerhardt in 90% aller Fälle — nach 5—6 Tagen durch seröse Exsudation zu. Die Exsudatbildung kommt nach Borchard und Sauerbruch durch Reizwirkung des ergossenen Blutes auf die Pleura zustande. Demgegenüber zeigen jedoch die Experimente von Trousseau und Moritz, die Pferden und Hunden große Mengen Eigenblut in die Pleurahöhle injizierten und stets rasche Resorption ohne die geringste Exsudatbildung sahen, daß mechanischer Reiz nie eine Pleuritis macht. Deshalb nimmt Moritz eine abgeschwächte Infektion als Ursache der Exsudatbildung an. Dieser Ansicht haben sich die meisten Chirurgen angeschlossen. Auch die eingehenden Untersuchungen von Toenissen über die cytologischen Veränderungen des Haemothorax sprechen für Infektion. Das Blut des Haemothorax wird mechanisch defibriniert durch die Atembewegungen

(Sauerbruch) und gerinnt nach kurzer Zeit nicht mehr. Durch hinzutretendes Exsudat gewinnt es seine Gerinnungsfähigkeit vorübergehend wieder. (Toenissen) Die Pleuritis verzögert die Resorption ganz erheblich. Nur in seltenen Fällen sah Gerhardt schon nach 1—2 Wochen Spontanresorption, meist tritt sie erst nach mehreren Monaten ein.

Bei unseren 9 Lungenschüssen konnten wir in 7 Fällen Haemothorax beobachten. Einer der Verletzten ist der inneren Blutung erlegen. Er wurde in einem Zustand eingeliefert, in dem jegliche Maßnahme zu seiner Rettung von vornherein aussichtslos war. In einem weiteren Fall war die Blutung aus der Lunge so stark, daß bei der Einlieferung, eine Stunde nach der Verletzung, bereits Mediastinalverdrängung vorlag. Durch sofortige Lungennaht konnte er gerettet werden. Ein dritter Fall von großem Bluterguß bekam schwere Kollapserscheinungen durch Mediastinalverdrängung, als der Erguß durch Exsudat noch größer wurde. Mehrfache ausgiebige Punktionen verkleinerten den Erguß erheblich; es bildete sich kein neues Exsudat mehr. Patient wurde in ein auswärtiges Krankenhaus zu Weiterbehandlung überwiesen. Bei den restlichen 4 Patienten lag nur ein geringfügiger Haemothorax vor, der keine besonderen Beschwerden machte.

Die akute Gefahr von seiten der Blutung ist nach 2 Tagen in fast allen Fällen vorüber. Aber noch nach Wochen und Monaten kann Nachblutung einsetzen. In den ersten Tagen nach der Verletzung kommt sie dadurch zustande, daß Hustenstöße oder abrupte Bewegungen, vor allem bei zu frühem Transport, die Verklebungen wieder lösen. Später entsteht Nachblutung durch platzende Aneurysmen (Beitzke) oder infektiöse Prozesse der Lungen, die die Gefäßthromben einschmelzen. Müller verlor einen Soldaten 3 Monate nach der Verletzung, bei dem Infektion die Organisation des Thrombus verhinderte und so die Nachblutung veranlaßte. Steckgeschosse, besonders Granatsplitter, können noch nach Jahren Gefäße arrodieren oder durch Aufflackern infektiöser Prozesse in ihrer Umgebung zur Nachblutung Anlaß geben.

Die langsame spontane Aufsaugung der Ergüsse hinterläßt fast immer dicke Schwarten, die dem Patienten durch Schrumpfung erhebliche Beschwerden machen. Moritz machte auf dem Chirurgenkongreß in Brüssel 1915 darauf aufmerksam, daß die drainierten Empyeme quoad functionem oft eine günstigere Prognose haben

als die unbehandelten, nicht infizierten Ergüsse. Deshalb ist bei verzögerter Resorption unbedingt einzugreifen.

Die Diagnose eines Brustfell-Lungenschusses ergibt sich also, nach dem bisher Gesagten, aus Haemo- und Pneumothorax. Ausgedehntes Hautemphysem, das sich im Anschluß an einen Pneumothorax entwickelt, weist auf Lungenverletzung hin. Als sicherstes Zeichen einer Lungenverletzung kommt noch die Haemoptoe hinzu. Sie nimmt fast nie einen tödlichen Ausgang. Vielfach tritt Bluthusten sofort nach der Verletzung auf. Manchmal dauert es mehrere Tage, bis sich Blut im Auswurf zeigt. Aus der Menge des ausgehusteten Blutes darf nach Hartert kein Schluß gezogen werden auf die Schwere der Verletzung. Bei Tangentialschüssen kann Haemoptoe auftreten, ohne daß das Geschoß die Lunge durchschlagen hat. Das Blut im Auswurf ist dann aber ein sicheres Zeichen der blutigen Infarzierung der Lunge und sichert die Diagnose gegenüber Pneumonie. Burckhardt, Landois und Borchard sahen Haemoptoe im Kriege fast bei jedem Lungenschuß, bei kleinkalibrigen Geschossen ist sie von Küttner und v. Schjerning nur in 50% der Fälle gesehen worden. Es ist durchaus nicht so — wenigstens für die Schußverletzungen des Friedens läßt sich das mit Bestimmtheit sagen —, daß man bei intelligenten Patienten, die Bluthusten in Abrede stellen, fast mit Sicherheit eine Lungenverletzung ausschließen kann, wie Burckhardt und Landois meinen. Wir haben bei unseren 9 Lungenschüssen nur 3 mal Haemoptoe gesehen. Bei den übrigen Fällen ist in der Krankengeschichte ausdrücklich vermerkt, daß nie Blut im Auswurf aufgetreten ist.

Das klinische Bild des frischen Pleura-Lungenschusses ist außerordentlich mannigfaltig. Trotz schwerer anatomischer Schädigung sind die subjektiven Erscheinungen manchmal gering. Unverricht berichtet von einem Offizier, der von seinem Lungensteckschuß keine Ahnung hatte. Einer unserer Patienten, ein 12jähriger Junge, der von seinem Freund einen Lungenschuß mit einem Tesching erhielt, konnte noch zu seinen Eltern in die Wohnung laufen. Eine Patientin empfand den Schuß als heftigen schlagartigen Schmerz im Rücken. Im übrigen hatte sie nicht die geringsten Beschwerden. Dieser schlagartige Schmerz tritt dann auf, wenn das Geschoß eine Rippe frakturiert hat oder einen Intercostalnerven traf. Auf der anderen Seite kann man beobachten, daß der Getroffene im Augenblick der Verletzung blitzartig niederstürzt

und für die ersten Stunden schwere Schockerscheinungen zeigt. Diese Beobachtung haben wir in 2 Fällen gemacht, 2 weitere Fälle sind nicht bewußtlos gewesen, boten aber das Bild eines schweren Schocks dar. Im Kriege haben Strapazen und körperliche Anstrengungen zu einem gehäuften Auftreten des schweren Schocks geführt, worauf besonders Goldammer aufmerksam machte. In leichteren Fällen bessern sich die bedrohlichen Symptome ziemlich rasch. Aber auch bei schweren Verletzungen pflegt manchmal auf Morphin vorübergehende Besserung aufzutreten. Man darf deshalb nie zu früh eine endgültige Prognose stellen wollen. Erst nach Ablauf einiger Tage ist man dazu in der Lage. Die weiteren klinischen Symptome sind die des Pneumo- und Haemothorax. Die entscheidende Rolle für den weiteren Verlauf spielt die Infektion. Fieber ist beim Lungenschuß während der ersten Tagen stets vorhanden, ohne daß eine Infektion vorzuliegen braucht. Es klingt nach 3—5 Tagen ab. Bei dieser, durch die biologischen Vorgänge in der Wunde bedingten, Temperaturerhöhung bleibt der Puls gut und kräftig, wenn auch etwas beschleunigt. Hohes Fieber mit schlechtem Puls und schwerem Allgemeinzustand weist auf infektiöse Prozesse hin. Dabei sind Infektion der Thoraxwand und der Lungen beim frischen Brustschuß von untergeordneter Bedeutung. Die Infektion in der Thoraxwand wird nur ganz ausnahmsweise zum lebensbedrohenden Ereignis, die der Lungen heilt fast stets aus; lediglich im späteren Verlauf von Steckschüssen ist sie ein häufigeres Vorkommnis. Die überragende Bedeutung kommt der Pleurainfektion zu.

Die Pleura kann primär durch das Geschoß oder mitgerissene Fremdkörper infiziert werden. Dies Ereignis tritt bei den glatten Friedensgeschossen nur ausnahmsweise ein. Mit dieser klinischen Beobachtung stimmen die Ergebnisse der Untersuchungen von Hanusa, Läwen-Hesse und Roedelius über den Bakteriengehalt von Projektilen völlig überein. Sie fanden im Kriege Infanteriegeschosse weit häufiger steril als die indirekt auftreffenden Granatsplitter, deren unregelmäßige Oberfläche das Haften von Bakterien begünstigt und außerdem häufig zum Mitreißen von Fremdkörpern führt. Im Stellungskrieg, als Granatsplitterverletzungen überwogen, war primäre Pleurainfektion ein häufiges Ereignis. Der Verlauf war manchmal so schwer, daß der Tod eintrat, ehe Eiterbildung erfolgen konnte (Burckhardt und Landois). Diese schwerste Verlaufsform der Infektion bezeichnet Sauerbruch

als Pleuraphlegmone. Sie tritt nach Jehn-Nägeli am häufigsten bei Granatsplitter-Steckschüssen der Pleura und offenem Pneumothorax auf. Der sofortige chirurgische Eingriff vermag nur wenige zu retten. Günstiger liegen die Verhältnisse, wenn der Organismus auf die Primärinfektion mit reichlicher Exsudation und Eiterbildung antwortet, wenn also ein Frühempyem entsteht (Sauerbruch, Hartert). Sekundäre Brustfellentzündung kann noch nach Wochen oder Monaten auftreten. Von der Brustwand oder Lunge greift dann die Infektion per continuitatem auf die Pleura über (Jehn). Auch haematogene Infektion kommt in seltenen Fällen vor. Der Verlauf bei sekundärer Infektion ist meist nicht sehr schwer, weil die Pleura Zeit hatte zu Abwehrmaßnahmen. Es besteht indessen kein Zweifel, daß unter den, durch Schußverletzung erzeugten, Bedingungen die eitrige Pleuritis durchweg ernster verläuft als Empyeme anderer Genese. Für das Kriegsempyem gilt dies ganz besonders (v. Brunn). Infektion bei großem Haemothorax oder nach außen offenem Pneumothorax führt immer zu Totalempyem. Kleine infizierte Ergüsse werden abgekapselt. Die wandständigen interlobären, mediastinalen und diaphragmalen Partialempyeme entstehen bei schwacher Infektion meist am Orte des Geschosses. Wenn schon alte Verwachsungen bestanden, dann bilden sich komplizierte Höhlensysteme, die der Behandlung schwer zugänglich sind. Im Kriege wurde nach Granatsplitter-Steckschüssen der Pleura verschiedentlich jauchige Infektion eines Haemothorax mit Gasbildung gesehen. Das klinische Bild ist außerordentlich schwer. Zu der mechanischen Belastung durch den Spannungspneumothorax kommt noch die toxische hinzu. Die Punktion ergibt oft nur stinkendes Gas. Nur rasches Eingreifen kann Erfolg versprechen. (Borchard-Schmieden). In seltenen Fällen können die Empyeme durch die Brustwand oder in den Bronchialbaum durchbrechen und so spontan ausheilen. Aber selbst in diesen Fällen sind oft noch chirurgische Maßnahmen nötig, weil Schwarten die Wiederausdehnung der Lunge behindern oder Bronchialfisteln bestehen bleiben.

Für die Diagnose der Infektion der Pleura ist Temperatursteigerung wichtiger als Pulserhöhung. Denn letztere kann durch Blutverlust und Kollaps bedingt sein. Fieber, das länger als 5—7 Tage nach einem Lungenschuß besteht, weist auf Infektion hin. Brustwandphlegmone und pneumonische Infiltration müssen ausgeschlossen werden. Die Punktion hat dann zu erweisen, ob eine

Pleurainfektion vorliegt. Im Kriege stößt die bakteriologische Untersuchung des Punktats oft auf Schwierigkeiten. Unter solchen Umständen stellen die Beobachtungen von Rehn und Cobet ein wichtiges diagnostisches Hilfsmittel dar. Sie stellten fest, daß beim virulent infizierten Haemothorax stets Haemolyse eintritt, ganz gleich, welche Bakterienart vorliegt. Die Zahl der vorwiegend polynucleären, neutrophilen Leukocyten beträgt dabei rund 20 000. Beim Zentrifugieren ergibt sich ein rötlich-gelbes Sediment (Leukocyten) und ein rotes Serum. Der sterile Erguß sieht makroskopisch genau so aus wie der virulent infizierte, aber Form und Färbbarkeit der Erythrocyten sind erhalten. Die Zahl der Leukocyten beträgt 1—10 000. Auffällig ist die große Zahl der Eosinophilen (Toenissen). Beim Zentrifugieren ergibt sich ein dunkelrotes Sediment, über dem klares, gelbes Serum steht. Die Ergebnisse dieser Untersuchungsmethode sind nach den Erfahrungen von Cobet während der ersten 2 Wochen sehr genau.

Es wurde schon mehrfach erwähnt, daß die Lunge gegen Infektion sehr resistent ist. Wenn sie trotzdem entsteht, so ist sie bedingt durch, vom Fremdkörper mitgerissene, Keime, die sich besonders leicht auf dem Boden von Kontusionsherden entwickeln (Jehn). Lungenabszeß und -gangrän sind selten. Nach Burckhardt und Landois treten sie nur unter folgenden Umständen auf:

1. Wenn Infarkte bei Tangentialschüssen vom Loch in der Pleura aus vereitern.
2. Wenn Mageninhalt in den Schußkanal aspiriert wird.
3. Wenn Geschosse in der Lunge stecken geblieben sind.

Steckschüsse spielen unter den 3 genannten Möglichkeiten die Hauptrolle. Jehn-Nägeli sahen Abszeß und Gangrän nach Steckschüssen in 1,6%, Moritz in 1,7%. Diese Zahlen sind zu niedrig, weil noch nach Jahren die latente Infektion um das Geschoß wieder aufzuflackern vermag. Steckschüsse stellen in dieser Hinsicht eine ständige Gefahr dar. Denn reaktionslose Einheilung von Geschossen, besonders von glatten Revolver- und Gewehrkugeln, kommt zwar vor, sie muß aber, wenn man mit Hannemann unter Einheilung eine Einbettung des Projektils in Bindegewebe ohne Höhlenbildung und Infiltration des umgebenden Lungengewebes versteht, als selten bezeichnet werden. Meist liegt das Geschoß in einem Hohlraum, der von Granulationen, Blutresten, Lungentrümmern, seröser oder eitriger Flüssigkeit ausgefüllt ist. Es ist also die anscheinend reak-

tionslose Einheilung oft nur vorgetäuscht durch vorübergehende Beschwerdefreiheit der Geschoßträger. Die Gefahren von seiten des Geschosses bestehen in:

1. recidivierender Blutung durch Arrosion von Gefäßen oder entzündlichen Prozessen um das Geschoß herum. Sie kann nach den Erfahrungen von Borchard, Küttner, Läwen und Sauerbruch noch nach Jahren auftreten. Eine profuse Blutung in den Bronchialbaum hat einen plötzlichen Tod zur Folge (Sauerbruch).
2. Lungeneiterung und -gangrän. Das Verhältnis von Eiterungen zu den Blutungen ist nach Ernst, der das Material der Münchener Klinik veröffentlicht, gleich 16:10. Die Abszesse entwikkeln sich allmählich um das Projektil oder treten erst nach Jahren durch Aufflackern der latenten Infektion (Melchior, Roedelius, Jehn) auf. Die Lungengangrän, die von einem Steckschuß ausgeht, der sog. Spätbrand, breitet sich rasch aus, hat aber eine bessere Prognose als die frühe Gangrän, die sich infolge schwerster ausgedehnter Quetschung im Anschluß an die Verwundung entwickelt (Nissen und Middeldorpf.)

Alle diese Spätfolgen der Lungensteckschüsse machen einen chirurgischen Eingriff notwendig. — Unter den direkten Verletzungsfolgen an den Lungen ist noch die traumatische Pneumonie zu nennen. Lobäre Pneumonie als Folge eines Lungenschusses ist selten. Jehn-Nägeli sahen sie in 3,1%, Moritz in 4% der Fälle. Burckhardt und Landois haben sie in keinem ihrer Fälle gesehen. Häufiger sind bronchopneumonische Prozesse infolge Behinderung von Atmung und Expektoration. Bei einem unserer Patienten trat 8 Tage nach der Verletzung eine doppelseitige Bronchopneumonie auf. Bronchitische Erscheinungen haben wir öfter beobachtet. Auch die gesunde Lunge war manchmal befallen, eine Erscheinung, die, nach Burckhardt und Landois, auch sonst gesehen wurde.

Großes Interesse ist im Weltkriege der Frage nach einem Zusammenhang zwischen Lungenschuß und Tuberkulose entgegengebracht worden. Eine primäre Infektion im Wundgebiet der Lunge wird von vielen Autoren abgelehnt (Zollinger, Jungmann, Hammerschmidt). Dagegen kann das Trauma einen alten Herd dadurch mobilisieren, daß das Geschoß tuberkulös verändertes Gewebe durchschlägt, wie dies besonders eindrucksvoll die Fälle von Rieder zeigen. Hierbei ist natürlich der Zustand des durch-

schossenen Herdes ausschlaggebend. Moritz und Staehelin konnten beobachten, daß durchschossene tuberkulöse Herde sich nicht veränderten. In der überwiegenden Mehrzahl der Fälle ist die Wirkung des Traumas eine indirekte. Die Resistenz gegen die Infektion wird herabgesetzt, alte abgekapselte Herde flackern wieder auf oder bestehende Prozesse werden florid. Die Statistiken von Frischbier, Gerhardt, Moritz u. a. ergeben, daß im Durchschnitt in 3,3% Lungentuberkulose als Folge der Verwundung auftrat. Wie gering dieser Prozentsatz ist, erkennt man erst, wenn man bedenkt, daß in Friedenszeiten die Häufigkeit der Tuberkulose in einer Armee 3% beträgt (nach Statistiken aus dem schwedischen und finnischen Heere) und andererseits Strapazen und Unterernährung eine Senkung der körperlichen Widerstandskraft bewirkt hatten.

Die Heilungsdauer eines Lungenschusses wird in der Literatur sehr verschieden angegeben. Wir haben auch in leichten Fällen die Patienten erst nach durchschnittlich 4 Wochen aufstehen lassen und ihnen noch weitere Schonung anbefohlen. Der weitere Verlauf wurde poliklinisch kontrolliert. Sauerbruch verlangt für jeden Lungenschuß eine Schonung von mindestens einem Vierteljahr. —

Viel schwerer wird der Verlauf eines Brustschusses, wenn gleichzeitig intraperitoneale Organe verletzt sind. Die Häufigkeit solcher Verletzungen wird verständlich, wenn man bedenkt, daß das Zwerchfell exspiratorisch bis zur Höhe des 4. Interkostalraumes hinaufsteigt. Es kann also bei allen horizontalen Durchschüssen vom 11. bis 4. Interkostalraum hinauf durchlöchert sein. Ferner können Steilschüsse, die sich der Längsachse des Körpers mehr oder weniger nähern, beide Höhlen betreffen. Große Löcher im Zwerchfell entstehen, wenn ein Horizontalschuß die Zwerchfellkuppel tangential trifft. Tangentialschüsse der unteren Thoraxwand können zum Abriß des Zwerchfells an seinem Ansatz führen. Wir haben während der letzten 10 Jahre nur 2 Brustbauchschüsse behandelt. Der eine Patient hatte einen Lungenschuß mit gleichzeitiger Zwerchfell- und Milzverletzung, bei dem 2. war der Schuß durch den sinus phrenicocostalis gegangen und hatte ebenfalls die Milz verletzt.

Mit Goetze unterscheiden wir 3 Typen des Brustbauchschusses:

1. Den Pleuraleberschuß mit Haemo- und Cholothorax. Die durch das Zwerchfelloch in den Brustraum tretende Galle übt einen heftigen Reiz auf das Brustfell aus. Die Prognose der galligen Pleu-

ritis ist schlecht. Nur selten kann sie nach Burckhardt und Landois bei Lebzeiten beobachtet werden. Pulsverlangsamung und Ikterus sind charakteristische Zeichen.

2. Den Pleura-Magendarmschuß mit Infektion des Brustfells oder des Peritoneums durch Austritt von Magen- und Darminhalt. In den ersten Tagen überwiegen oft die Erscheinungen von seiten der Brust, später tritt dann die Peritonitis hervor.

3. Die akute Zwerchfellhernie mit Prolaps von Baucheingeweiden in die Brusthöhle, die in extremen Fällen bei Magenvorfall zur Diagnose eines Spannungspneumothorax geführt hat. (Jehn, Nägeli, Burckhardt-Landois, Sauerbruch).

Eine Mitverletzung der Bauchorgane darf unter keinen Umständen übersehen werden. Sie verlangt die sofortige Operation. Die Diagnose ist leicht, wenn Netz nach außen prolabiert, typisches Leberblut nach außen abfließt oder durch das Röntgenbild ein Steckgeschoß im Bauchraum nachweisbar ist. (Goetze). Beim Fehlen dieser Symptome kann man großen diagnostischen Schwierigkeiten begegnen. Bauchdeckenspannung und Schmerzen im Bauch sind keine sicheren Zeichen einer Bauchverletzung. Sie treten vielfach auch bei reinen Brustschüssen der unteren Thoraxabschnitte auf. Hildebrandt wurde auf die Bedeutung dieser Erscheinung aufmerksam, als er in 4 Fällen von Thoraxschüssen laparatomiert hatte und zu seinem Erstaunen eine intakte Bauchhöhle vorfand. Er erklärte sich die Schmerzen im Bauch durch Reizung der sensiblen Fasern eines der unteren Intercostalnerven, die die oberen Abschnitte der Bauchwand noch mitversorgen. Die Bauchdeckenspannung kommt dann durch reflektorische Kontraktion des Muskels zustande, der von dem zugehörigen Teil dieses Nerven versorgt wird. Die experimentelle Bestätigung dieser Ansicht gelang Hofmann, der durch Reizung von Intercostalnerven mit Terpentin Bauchdeckenspannung erzielte. Bei Brustschüssen ohne Beteiligung des Bauchraumes ist die Bauchdeckenspannung auf der betroffenen Seite häufig intensiver, manchmal besteht sie überhaupt nur einseitig. Rascher Wechsel der Intensität der Erscheinung, hyper- und anaesthetische Bezirke im Oberbauch, zirkumskripter Druckschmerz sprechen für unbeteiligtes Bauchfell. Wie schwierig manchmal trotzdem die Entscheidung ist, zeigen unsere Beobachtungen. Wir sahen bei 9 Lungenschüssen ohne Bauchraumbeteiligung in 3 Fällen ausgesprochene Bauchdeckenspannung. Nur bei einem dieser Patienten konnten wir von vornherein die Beteiligung der

Bauchorgane ausschließen, weil die verletzte Seite intensivere Spannung und hyperaesthetische Hautbezirke aufwies. Im 2. Fall brachte erst das Röntgenbild Klarheit und bei dem 3. wurde sogar wegen hochgradiger beidseitiger Bauchdeckenspannung in den oberen Quadranten und Druckschmerzhaftigkeit im linken Oberbauch zur Laparatomie geschritten, die eine unverletzte Peritonealhöhle erkennen ließ. Bei diesem letzten Fall, einem Steckschuß, konnte das Geschoß im Röntgenbild nicht mit Sicherheit erkannt werden. Die Operation war durch hochgradige Bauchdeckenspannung und Druckschmerzhaftigkeit links (bei rechtsseitigem Einschuß) durchaus angezeigt.

Auch das Verhalten des Pulses muß mit einer gewissen Zurückhaltung beurteilt werden. Brustbauchschüsse können nach Sauerbruch und Walther mit einem, durch Vagusreizung bedingten, ruhigen und kräftigen Puls einhergehen, der viele Stunden bestehen kann. Bei Mitverletzung der Leber wird Bradykardie beobachtet (Guleke) die ihre Ursache in der Resorption von Gallensäuren hat. Andererseits kann nach überstandenem Schock eine Pulsbeschleunigung durch Blutung bedingt sein. Verschwinden der Leberdämpfung, verschieblicher Erguß, Sistieren der Peristaltik, Erbrechen und der Allgemeineindruck vermögen neben den o. a. Zeichen die Diagnose zu sichern.

Eine Besprechung der Pathologie und Klinik der Zwerchfellbrüche nach Schuß fällt aus dem Rahmen dieser Betrachtung. Einschlägige Fälle haben wir nicht gesehen.

Der Vollständigkeit halber sollen noch die Schußverletzungen des Mediastinums kurz erwähnt werden. Sie enden fast immer tödlich. Verletzung der großen Gefäße bringt Gefahr durch Verblutung in den Pleuraraum oder durch extrapericardiale Herztamponade und Drosselung der Hohlvene. Einzelnen Chirurgen ist es gelungen, durch rechtzeitige Operation die Blutung aus den großen Gefäßen zum Stehen zu bringen (v. Eiselsberg, Heile, Nissen, Pribram, Sauerbruch). Verletzungen der trachea, des oesophagus, ebenso Steckschüsse führen durch Infektion zum Tode. Diese verläuft entweder als Mediastinalphlegmone, die praktisch immer tödlich ausgeht, ehe eine Diagnose gestellt werden kann, (Burckhardt und Landois) oder als Abszeß, der bei frühzeitiger Diagnose und Operation ausheilen kann (Guleke). Auch im Mediastinum ist reaktionslose Einheilung von Geschossen möglich, die unter Umständen gar keine Beschwerden zu machen brau-

chen (Barbieri). Analog den Lungenschüssen können die Steckschüsse im Mediastinum eine Spätinfektion hervorrufen und Operation erfordern. Wir sahen einen queren Durchschuß durch das Mediastinum, der keine ernsteren Verletzungen im Mittelfellgebiet gemacht hatte. Die Diagnose konnte erst nachträglich gestellt werden, als auf der scheinbar unbeteiligten Seite ein Empyem entstand und bei der Thorakotomie das Geschoß entleert wurde. Einen ähnlichen Fall beschreibt Kummant. Ein Durchschuß durch das Mediastinum ohne Verletzung lebenswichtiger Organe ist nur möglich, wenn das Geschoß dicht hinter dem sternum passiert oder den Holzknecht'schen Raum durchschlägt. Ein solches Vorkommnis stellt also immer einen seltenen Glücksfall dar.

Am häufigsten wird von den mediastinalen Organen das Herz getroffen. Bei einem Brustschuß mit sofort auftretender und lange anhaltender Ohnmacht soll man nach Borchard und Landois immer an Herzverletzungen denken. Oft verschwindet der primäre Schock nach einiger Zeit, die Patienten erholen sich scheinbar, um aber infolge zunehmender Anaemie oder Herzdrucks (Rehn) neuerlich schwere Symptome darzubieten. Bei rasch einsetzender Anaemie ist die Pleurahöhle eröffnet, das Blut ergießt sich in den Brustfellraum. Rascher Verblutungstod ist die Folge. In vielen Fällen kann das Blut nicht aus dem Herzbeutel entweichen, es tritt der Tod durch Herztamponade (Morgagni) oder Herzdruck (Rehn) ein. Die Experimente von Cohnheim zeigen, daß etwa 200—300 ccm Blut genügen, um den Kreislauf zum Stehen zu bringen. Als wichtigstes Zeichen der Herztamponade gibt Luxemburg das Fehlen des Pulses in der linken art. radialis an. Ein weiterer Hinweis auf eine Herzverletzung ist durch das Vorhandensein anomaler Geräusche gegeben. Sie fehlen allerdings häufig. So konnte v. Sakken bei keinem seiner 15 Fälle abnorme Geräusche beobachten. Da die weitaus größte Zahl der Herzverletzungen auf transpleuralem Wege zustande kommt, finden wir als Symptome der Pleura-Lungenverletzung Pneumo- und Haemothorax, sowie Haemoptoe. Für die Diagnose ist neben den aufgezählten Symptomen die Durchleuchtung von großem Nutzen (Rehn, Pokorny) natürlich nur dann, wenn es zur Ausbildung eines erheblichen Haemoperikards gekommen ist. Unter 115 Schußverletzungen des Herzens sah Loison 3 Spontanheilungen. Auch Fischer, Hildebrandt, v. Manteuffel, Martens, Pokorny u. a. beobachteten Schußverletzungen des Herzens, die ohne Operation ausheilten.

Die Seltenheit dieser günstigen Vorkommnisse bedingt, daß die Therapie der Herzschüsse nur in der sofortigen Operation bestehen kann (Borchard, Hesse, Rehn, Wendel u. a.). Ein abwartender Standpunkt ist nicht angebracht. Denn, wenn man erst abwarten will, ob das klinische Bild sich verschlimmert, muß man später die Operation unter viel ungünstigeren Bedingungen ausführen. In vielen Fällen wird die Heilung durch Wundinfektionen, Entzündung der Pleura und des Herzbeutels, sowie Komplikationen von seiten der Lunge verzögert. Nach Rehn beträgt unter den Operierten die Mortalität infolge Infektion 30%.

Steckgeschosse der Herzhöhlen wurden durch Gerinnselbildung und Organisation dieser Gerinnsel fixiert und heilen ein. Andererseits ist embolische Verschleppung aus dem Herzen gesehen worden. (Specht, Schmidt, Jaffé). Auch die Gerinnsel um das Geschoß können sich leicht lösen und zur Embolie führen. Trotz der Gefahren, die das in der Herzhöhle befindliche Geschoß verursacht, ist von einer primären Extraktion abzusehen. Man beschränkt sich auf die Naht der Herzwunde. Lediglich, wenn das Geschoß bei der Operation fühlbar ist, soll es entfernt werden. Bei alten Steckschüssen des Herzens operieren Kienböck, Kukula, Ruska und Schmerz nur bei schweren und progredienten Symptomen.

Die Behandlung Brustschußverletzter

beschränkt sich in der Mehrzahl der Fälle auf konservative Maßnahmen. Ihre Aufgaben bestehen in Beseitigung des Schocks, Unterstützung des Kreislaufes und Versorgung der äußeren Wunden. In erster Linie hat man für Ruhe zu sorgen: Ruhe für die Körpertätigkeit, Ruhe in der Lage und Ruhe in der Umgebung. (Sauerbruch) Transport ist nach Möglichkeit zu vermeiden wegen der Nachblutungsgefahr (Küttner). 0,01—0,02 Morphin beseitigt die Schmerzen, erleichtert dadurch die Atmung und die Herztätigkeit. Die Erfahrungen im Weltkrieg lehren, daß früh gegebene Analeptika keine Nachblutung auslösen. Bei schlechtem Puls soll man sie also durchaus anwenden. Die Wundversorgung gestaltet sich in unserer Klinik folgendermaßen: Die Ein- und Ausschußwunde werden in Lokalanaesthesie nach Friedrich excidiert bis in die Tiefe der Muskulatur hinein. Steckgeschosse der Brustwand werden bei dieser Gelegenheit entfernt. Die Wunden werden primär genäht und nach Klapp mit

dem Tiefenantiseptikum Rivanol 1:1000 umspritzt und anschließend mit sterilem Mastisolverband bedeckt. Der Verletzte erhält Tetanus-Antitoxin. Im weiteren Verlauf wird innere Blutung durch Kontrolle des Pulses in kurzen Abständen ausgeschlossen. Das Verhalten von Atmung und Temperatur bietet wichtige Fingerzeige für eintretende Infektion oder sonstige Komplikationen. Meist läßt die Resorption des Haemothorax lange auf sich warten. Man unterstützt sie durch Punktionen, um Schwartenbildung zu vermeiden. Burckhardt und Landois, Ehret, Kaliebe, Ad. Schmidt u. a. haben im Kriege frühzeitig punktiert und das Blut durch Luft ersetzt. Wir wenden das Verfahren nicht an, weil es erfahrungsgemäß keine besonderen Vorteile bietet und begnügen uns mit mehrfachen Punktionen. Frühzeitige entlastende Punktion ist bei Mediastinalverdrängung angezeigt. Bei fieberhaftem, leicht infiziertem, Haemothorax vermag Frühpunktion die Entstehung eines Empyems zu verhindern, wie einer unsrer Fälle zeigt. Sonst soll man das Blut nur absaugen, wenn nach mehreren Wochen Spontanresorption ausbleibt.

Konservativ werden auch die frischen Steckschüsse der Lunge behandelt. Das Verdienst, auf Grund seiner im Krimkriege gemachten Beobachtungen, daß „Brustverwundete nach glücklich überstandener Extraktion tiefsitzender Kugeln sehr rasch aus den Lazaretten verschwunden und auf dem Kirchhof wieder gefunden wurden" zuerst auf die Gefährlichkeit einer aktiven Therapie bei Lungensteckschüssen aufmerksam gemacht zu haben, gebührt unzweifelhaft Pirogoff (zit. nach Korach). Im Weltkrieg hat sich besonders Rehn für diesen zurückhaltenden Standpunkt eingesetzt. Er will das Geschoß nur dann primär entfernt haben, wenn breite Thoraxaufreißung und lebensbedrohende Blutung einen Eingriff unumgänglich machen. Wir vertreten an der Marburger Klinik gleichfalls einen abwartenden Standpunkt. Während wir Steckgeschosse der Brustwand grundsätzlich entfernen, rühren wir Lungensteckschüsse nicht an. Die Friedensgeschosse heilen in den meisten Fällen reaktionslos ein. Sollte dennoch Eiterung um das Geschoß auftreten, so warten wir ab, bis sie abgegrenzt ist und operieren erst dann. Die operative Behandlung der Spätfolgen von Lungensteckschüssen wird in einem späteren Abschnitt besprochen werden.

Ueber die Indikationen für operative Maßnahmen bei Brustschüssen bestehen keine Meinungsverschiedenheiten. Die drei Hauptgefahren, die aktives Vorgehen verlangen, sind:

1. Offener Pneumathorax.
2. Schwere Blutung.
3. Pleurainfektion.

Der offene Pneumothorax ist zu Beginn des Weltkrieges von allen Chirurgen konservativ behandelt worden. Die schlechten Ergebnisse dieser Behandlung — nach Burckhardt und Landois, Hanusa, Läwen u. a. kamen fast alle Verletzte zum exitus durch Erstickung oder Infektion — machten ein aktiveres Vorgehen unbedingt erforderlich. Auf dem Chirurgenkongreß in Brüssel empfahlen Garrè, Borchard und Sauerbruch die primäre Thoraxwandnaht. Sie ist in der Folgezeit von den meisten Chirurgen ausgeführt worden. Die Erfolge waren so ausgezeichnet, daß Burckhardt und Landois dieses Vorgehen „ebenso gut wie die Unterbindung blutender Gefäße zu den lebensrettenden Operationen rechnen". Hanusa veröffentlichte als erster seine Ergebnisse mit der sofortigen Brustwandnaht. Von 12 Patienten mit offenem Pneumothorax, die er nach Excision der Brustwandwunde mit sofortigem schichtweisem Verschluß behandelte, verlor er nicht einen. Die Erfolge beruhen darauf, daß „durch dieses Vorgehen dieselben Verhältnisse wie bei einem glatten Durchschuß geschaffen werden". Die Gefahr der Nachblutung aus der unversorgten Lungenwunde ist gering, weil ein geschlossener Pneumothorax bestehen bleibt, dessen blutungsstillende Wirkung bei Lungenwunden man sogar therapeutisch ausgenutzt hat (Ehret, Krause, Landois, Sauerbruch). Die Erhöhung der Infektiosität der Pleura durch den geschlossenen Pneumothorax ist praktisch nicht sehr groß. Läwen sah unter 36 mit sofortiger Brustwandnaht behandelten Fällen nur 4 mal ein Empyem auftreten. Er weist mit Recht darauf hin, daß doch auch die meisten glatten Durchschüsse, die mit Haemopneumothorax einhergehen, ohne Empyem ausheilen. Dagegen sieht Läwen einen wesentlichen Nachteil der Methode darin, daß von der unversorgten Lungenwunde aus ein Spannungspneumothorax sich entwickeln kann. Bei seinen 36 Fällen trat diese Komplikation 5 mal auf. Jehn und Nägeli betrachten wegen dieser Nachteile die Brustwandnaht nur als Notoperation. Wir können uns diesem Standpunkt nicht anschließen. Bei kleiner Brustwandöffnung halten wir auch in Friedenszeiten diese Operation für die Methode der Wahl. Die Lungennaht ist unter solchen Umständen viel zu eingreifend.

Das von Sauerbruch vorgeschlagene und von Burckhardt-

Landois, Jehn-Nägeli, Küttner u. a. im Kriege vielfach ausgeführte, Verfahren zum Verschluß des offenen Pneumothorax besteht in Excision der Brustwandwunde im Gesunden, Umschneiden der Lungenwunde, primärer Naht derselben und exaktem Verschluß der Brustwandwunde nach Blähung der Lunge im Ueberdruck. Dies Verfahren ist an sich ideal, wie Jehn und Nägeli mit Recht behaupten, weil es allen späteren Gefahren vorbeugt. Es hat aber trotzdem eine hohe Mortalität zur Folge, weil es an die Widerstandskraft des Patienten große Ansprüche stellt. Wir halten den Eingriff deshalb mit Burckhardt-Landois, Hanusa, Läwen u. a. nur dann für angezeigt, wenn lebensbedrohende Blutung und ausgedehnte Lungenzerreißung ohnehin die Thorakotomie erfordern. Im Kriege ist es zweckmäßig, in solchen Fällen die genähte Lunge ringsum an der Thoraxwand festzunähen, um sekundären Kollaps und das Totalempyem zu vermeiden. Ueber der Lunge werden dann die Weichteile der Brust vereinigt. Eine gute Fixation der Lunge erreicht Rehn mit seiner perkutanen Pneumopexie, die „breite und dauerhafte Verklebungen schafft und jede falsche Zugwirkung dadurch vermeidet, daß die Lunge über die ganze Thoraxhälfte an der Brustwand fixiert wird.“ Besonders bei den Granatverletzungen sind solche Sicherheitsmaßnahmen am Platze.

Bei großen Aufreißungen der Brustwand, wie sie im Kriege häufig vorkommen, die durch die Naht der Weichteile nicht zu überbrücken sind, erreicht man den Verschluß nach dem, von W. Müller angegebenen, Verfahren durch Einnähen der Lunge ringsum am Thoraxwandfenster, das man durch Naht vorher möglichst zu verkleinern sucht. Die Lungeneinnähung bietet nach Burckhardt und Landois folgende Vorteile:

1. Der offene Pneumothorax wird verschlossen.
2. Die gespannte Lunge verhindert das Flattern des Mittelfells.
3. Bei eintretender Infektion kann nie ein Totalempyem entstehen.

Bei tiefem Sitz der Wunde erreicht man den Verschluß der Pleurahöhle durch Einnähen des Zwerchfells. Für die ganz schweren Fälle im Kriege bleiben zur Bekämpfung des offenen Pneumothorax nur die offene Pneumopexie am oberen Wundrand und die breite Mikulicz'sche Beuteltamponade übrig. Die offene Lungenanheftung beseitigt den offenen Pneumothorax nicht, sie verhindert aber das Mediastinalflattern und das Totalempyem (Borchard-Schmieden.)

Allen Operationsmethoden haftet der Nachteil der Dehiszenz der Nähte an. Dies Ereignis tritt jedoch relativ selten ein. Die Sekundärnaht muß unter solchen Umständen auf jeden Fall gemacht werden. Läwen empfiehlt, unter Spannung stehende Nähte durch die Bleiplattendrahtnaht zu sichern.

Wenn ein Verletzter für einen größeren Eingriff zu elend ist oder später als 12 Stunden eingeliefert wird, dann behandeln Jehn-Nägeli und Tiegel den offenen Pneumothorax mit primärer Tamponade. Sie sehen ihre Vorzüge in folgendem: „Die üblen Folgen des Pneumothorax werden beseitigt. Die Tamponade führt rasch zur Verklebung beider Pleurablätter und grenzt dadurch den Herd gegen die freie Brusthöhle ab; außerdem wird das infektiöse Sekret gut abgesaugt." Jehn-Nägeli behandelten 5 ihrer Fälle mit sofortiger Tamponade, ohne einen Mißerfolg zu erleben. Garrè hält sie für besonders wertvoll im Bewegungskrieg. Er schreibt in seinem Kriegstagebuch: „Brustschüsse mit offenem Pneumothorax habe ich fest tamponiert und in einem Fall zur Begünstigung der Entfaltung der Lunge diese mit einigen Nähten an der Thoraxwand fixiert." Trotz dieser günstigen Urteile möchten wir die Tamponade nur bei ganz breiten Thoraxaufreißungen mit bereits infiziertem offenem Pneumothorax angewandt wissen. Wir sind von der sekretabsaugenden Wirkung der Tampons nicht überzeugt und wenden deshalb beim infizierten offenen Pneumothorax ein Verfahren an, das der Physiologie des Thoraxraumes weit mehr gerecht wird als die Tamponade und außerdem eine gute Ableitung der Sekrete gewährleistet: Die Schußöffnungen der Brustwand werden mit einer Gummiplatte (Cofferdam) luftdicht verschlossen. Um einen luftdichten Abschluß zu gerantieren, kann man die, mit Mastisol angeklebten, Gummiplatten mit Heftpflasterstreifen noch weiter befestigen. Anschließend wird die Thorakotomie mit Rippenresektion am Orte der Wahl gemacht und an das eingeführte Drain der Perthes'sche Saugapparat angeschlossen. Man erreicht auf diese Weise einen guten Abfluß des Eiters und begünstigt vor allem die Wiederausdehnung der Lunge. Wir erlebten bei einem, mit diesem Verfahren behandelten, Pat. mit offenem Pneumothorax einen geradezu erstaunlichen Erfolg. Die Krankengeschichte ist am Schluß der Arbeit wiedergegeben. (Fall 12).

Der, beim glatten Brustschuß oder nach operativem Verschluß eines offenen Pneumothorax mit sofortiger Brustwandnaht auftre-

tende, Spannungspneumothorax erfordert rasches Handeln. Die ideale Behandlungsweise ist natürlich die, zu thorakotomieren und die Lungenwunde zu versorgen, wie im Kriege Läwen und Sauerbruch vorgingen. Der Entschluß zu solch eingreifenden Maßnahmen ist aber bei dem schlechten Allgemeinzustand oft schwer. Man soll deshalb nur dann die intrathorakale Operation durchführen, wenn sie aus anderen Gründen angezeigt ist.. Borchard, Exner und Kronenfels, Garrè, Rehn u. a. behandeln durch häufiges Aspirieren mit der Spritze oder mit Dauerdrainage. Sauerbruch hat mit Ventildrainage nach Thiersch oder Tiegel guten Erfolg. Wir wenden gleichfalls, wenn wir mit häufigem Aspirieren nicht zum Ziele kommen, die Dauerdrainage an und verbinden das Drain entweder mit einer Wasserstrahlpumpe oder mit einem Gummischlauch, der in eine mit Flüssigkeit gefüllte Schale taucht. Wenn durch rasches Ansteigen eines Ergusses die im Pleurarraum vorhandene Luft unter Spannung gerät, genügt die entlastende Punktion. Bei dem seltenen bakteriellen Spannungspneumothorax ist nach Sauerbruch „nur von einer breiten Thoraxeröffnung Erfolg zu erwarten."

Alle die bisher erwähnten Maßnahmen kommen nur für den inspiratorisch entstehenden Spanungspneumothorax in Betracht. Bei exspiratorischem Spannungspneumothorax, der durch Preßatmung und Hustenstöße sich bildet, besteht die Therapie einfach in der Beseitigung des Wundschmerzes und Ausschaltung der willkürlichen Atmung durch Morphin. (Landois und Sauerbruch).

Das Mediastinalemphysem, das eine häufige Begleiterscheinung des Spannungspneumothorax darstellt, bildet sich mit Beseitigung desselben wieder zurück. Nur bei bedrohlichen Zuständen empfiehlt es sich, nach Tiegel durch einen Hufeisenschnitt oberhalb des jugulums die trachea, die großen Gefäßscheiden, die Kuppe des vorderen Mediastinums freizulegen und mit einer Glasglocke abzusaugen. Im Kriege haben Borchard und Kroh mit diesem Vorgehen gute Erfolge erzielt.

Die Operation bei starker Blutung besteht in der Thorakotomie und Naht der Lungenwunde:

Nach Excision der Brustwandwunde nach Friedrich wird diese erweitert, evtl. unter Resektion von einer oder mehreren Rippen in einer Ausdehnung von etwa 10 cm, und als Zugang benutzt. Die blutende Lungenwunde wird an der, im Ueberdruck ge-

blähten, Lunge aufgesucht und mit Catgutnähten verschlossen. Das Blut wird aus der Pleurahöhle ausgetupft und das Zwerchfell nach Verletzungen abgetastet. Ueber der geblähten Lunge werden die Weichteile schichtweise vernäht. — Die Anzeige zur Operation ist nicht immer einfach zu stellen. „Nicht die unmittelbare Schwere der Symptome, sondern ihre Verschlimmerung zeigt uns die Notwendigkeit einer Operation an.“ Steigen der Dämpfung innerhalb der ersten Stunden hat fast immer in Blutung seine Ursache. Das Verhalten des, durch Vagusreizung zunächst häufig verlangsamten, Pulses wird in kurzen Abständen kontrolliert. Wenn der Puls klein und frequent wird und auch der Allgemeinzustand sich verschlechtert, dann ist die Thorakotomie eine indicatio vitalis (Sauerbruch). Ein großer Haemothorax ohne Anzeichen einer fortbestehenden Blutung stellt keine Anzeige zur Operation dar. Unter konservativer Behandlung, gegebenenfalls mehrfachen Punktionen, heilen solche Fälle glatt aus, wie auch unsere Krankengeschichten zeigen. In ganz schweren Fällen von Lungenblutung und Zertrümmerung des Gewebes haben Küttner und Sauerbruch durch Unterbindung großer Gefäße an der Lungenwurzel die Blutung zum Stehen gebracht. Im Kriege muß man in manchen Fällen, wenn ausgedehnte Zerreißungen durch Granatsplitter vorliegen, die Resektion eines Lungenlappens vornehmen (Sauerbruch). Bei Verletzung einer Brustwandarterie wird das Gefäß freigelegt und unterbunden bezw. umstochen. Zur provisorischen Stillung der Blutung dient die Langenbeck'sche Beuteltamponade.

Infektion der Brustwand bietet die gleichen Verhältnisse wie am übrigen Körper. Die Besprechung der chirurgischen Maßnahmen zu ihrer Besprechung ist daher überflüssig. Im Mittelpunkt unseres Interesses steht die Infektion der Pleura. Ihre schwerste Form, die Pleuraphlegmone, kann nach Sauerbruch nur dadurch behandelt werden, daß man „durch Resektion von mindestens 2 Rippen eine breite Bresche schlägt, von der aus alle Buchten übersehen und ausgiebig tamponiert werden können.“ Die wichtigste Form unter den Pleuritiden ist das Empyem. Nach Brustschuß handelt es sich dabei meist um die Vereiterung eines bestehenden Haemothorax. Die Operation ist erst dann angezeigt, wenn deutlich eitriges Exsudat vorhanden ist. Vorher verkleinert man den Erguß durch Punktionen, die in leichten Fällen sogar die Empyembildung verhindern können. Wenn die Probepunktion reichlich Eiter ergibt,

wird das Empyem operativ entleert. Die Eiterbildung ist ein Zeichen für die gelungene Lokalisierung der Infektion; Verwachsungen machen die Eröffnung des Brustraumes ungefährlich, beim Totalempyem macht das entzündlich infiltrierte und versteifte Mediastinum die Atembewegung nicht mit. An unserer Klinik wird ein Empyem grundsätzlich durch Thorakotomie mit Rippenresektion nach Roser entleert unter Vermeidung des offenen Pneumothorax durch Anlegen des Perthes'schen Saugapparates. Es gibt kein Verfahren, das dauernde Ableitung des Eiters und Wiederentfaltung der Lunge in dem Maße gewährleistet wie dieses. Sauerbruch und Jehn resezieren mehrere Rippen, entfalten die Lunge im Ueberdruck und entleeren dadurch den Eiter. Sie halten die entfaltete Lunge durch luftdichten Verband gebläht. Das Verfahren ist für die durch die Schußverletzung und Infektion immer schwer mitgenommenen Kranken viel zu eingreifend. Außerdem bedingt die zu plötzliche Ausdehnung der Lunge die Mobilisation von Bakterien und Toxinen (Landois). Bei der Bülau'schen Heberdrainage heilt die Thorakocentesewunde zu rasch zu, Abknickung des Drains ist häufig. Thorakotomie mit Rippenresektion und Drainage leitet den Eiter gut ab, sie birgt aber bei zu früher Operation die Gefahr des offenen Pneumothorax in sich, wie z. B. Fall 12 zeigt, bei dem in einem auswärtigen Krankenhaus zu früh operiert worden war. Außerdem entstehen leichter Empyemresthöhlen, als wenn man mit dem Perthes'schen Apparat einen dauernden Sog auf die Lunge ausübt. Das von uns ausschließlich angewandte Verfahren verdient deshalb unbedingt den Vorzug. Zur Technik soll nur bemerkt werden, daß wir nach Einlegen des, durch eine Gummiplatte durchgesteckten, Drains die Wunde durch einige Nähte verkleinern. Die Gummiplatte (Cofferdam) wird mit Mastisol angeklebt und mit Heftpflasterstreifen überklebt, um einen luftdichten Abschluß zu garantieren. An das Drain wird sofort der Perthes'sche Apparat angeschlossen.

Auf frühzeitig einsetzende Nachbehandlung wird großes Gewicht gelegt. Die Patienten betreiben Atemgymnastik und müssen Gummiringe oder Spirometer aufblasen. Die gleichzeitige Drucksteigerung im Bronchialbaum und der Sog mit dem Perthes'schen Apparat vermögen die Heilungsdauer erheblich herabzumindern und Resthöhlenbildung zu vermeiden. Ventilüberdruckmasken (Goetze-Krukenberg) sind nicht unbedingt erforderlich.

Trotz richtiger Behandlung kommt es in einem geringen Prozent-

satz der Fälle nicht zur völligen Verödung der Empyemhöhle, vor allem bei dicken Schwarten und Bronchialfisteln. Die Operation bezweckt Mobilisierung der starren Höhlenwände. Das Verfahren von Délorme, der die Lungen von ihren Schwarten befreit, um sie wieder ausdehnungsfähig zu machen, ist allgemein verlassen. Von den deutschen Chirurgen hatte nur Kümmell gute Resultate. Alle übrigen halten die Operation für zu gefährlich und unsicher im Erfolg. Sämtliche anderen Operationsmethoden greifen an der starren Brustwand an und mobilisieren diese durch Entknochung. Die alte intrapleurale Schede'sche Plastik ist im Kriege durch Kirschner, Nissen und Melchior verbessert worden. Alle 3 Methoden verkleinern die Operation durch Plombierung der Höhle mit autoplastischem Material. Kirschner verwendet die musc. pectorales, Nissen den Rückenstrecker und Melchior die parietale Schwarte als Plombenmaterial. Alle diese Verbesserungen haben indessen nicht gehalten, was sie versprachen. Der Vorschlag, mit einer Pepsin-Salzsäurelösung die Schwarten zu verdauen, ist abzulehnen. Die Methode kann natürlich nur dann Anwendung finden wenn eine Bronchialfistel sicher nicht vorhanden ist und auch dann bleibt der Erfolg zweifelhaft. Als Methode der Wahl kommt die extrapleurale Thorakoplastik nach Sauerbruch in Betracht, die wir ausschließlich ausführen. Sauerbruch reseziert bei großen Höhlen in mehreren Sitzungen paravertebral (parasternal) die erste bis elfte Rippe, ohne die Pleurahöhle zu eröffnen. Nur bei starken kostalen Schwielen entfernt er diese im letzten Akt. Wir legen großes Gewicht darauf, die Operation dem Kräftezustand des Patienten anzupassen und zerlegen sie, wie es Sauerbruch vorschlägt, in zwei bis drei Teiloperationen. Zwischen den Eingriffen liegt eine Pause von 14 Tagen bis 3 Wochen. Zur Nachbehandlung legt man die Operierten nach Möglichkeit ins Freie. Durch geeignete Gymnastik (Klapp) stärken wir den Rückenstrecker und verhindern eine Wirbelsäulenverkrümmung.

Bei den Brustbauchschüssen verlangt die intraperitoneale Verletzung in fast allen Fällen die Operation. Wenn gleichzeitig im Brustraum operativ vorgegangen werden muß, dann wählt man als Operationsmethode am besten die transdiaphragmale Laparatomie nach Postemski-Sauerbruch: „Das Vorgehen ist typisch. Durch einen Schnitt im 7. oder 8. Zwischenrippenraum wird die Brustfellhöhle weit eröffnet. Man stellt Art und Ausdehnung der

intrathorakalen Schädigung fest und versorgt sie je nach dem Befunde vorläufig oder endgültig. Nach dieser allgemeinen Orientierung wird das, nach praeliminarer Phrenikotomie erschlaffte, Zwerchfell von der Wunde aus gleichzeitig mit seinem peritonealen Ueberzug senkrecht zur Faserrichtung gespalten. So gelangt man in die Bauchfellhöhle und gewinnt eine ausgezeichnete Uebersicht über den ganzen subdiaphragmalen Raum. Nach Versorgung der Wunden versieht man den Zwerchfellschlitz mit engen Knopfnähten. Es folgt die endgültige Versorgung etwaiger intrathorakaler Wunden und Verschluß der Brusthöhle unter gleichzeitiger Blähung der Lunge. Wenn hochgradige Leberzertrümmerung oder bereits Peritonitis vorliegen, dann spaltet man das Zwerchfell bis zu seinem lat. und mediast. Rand so, daß ein größerer hinterer und ein kleinerer vorderer Lappen entsteht. Der hintere wird dann nach oben geschlagen und luftdicht an die Brustwand festgenäht. Auf diese Weise wird der Pneumothorax beseitigt und sichere Trennung zwischen Bauch- und Brusthöhle erreicht. Man kann jetzt das ganze intraabdominelle Verletzungsgebiet bequem tamponieren und die Wunde nach außen weit offen lassen." Burckhardt und Landois, Jehn, Küttner und Rehn berichten, daß sich ihnen diese Operationsmethode im Kriege sehr bewährt hat. Für alte traumatische Zwerchfellhernien wird dieses Vorgehen von Schumacher und Burckhardt-Landois empfohlen. Wenn bei frischem Zweihöhlenschuß die Brustverletzung konservativ behandelt werden kann, dann geht man rein abdominell vor, wofür besonders Rehn eintritt. 2 Fälle sind von uns in dieser Weise behandelt worden. Kirschner eröffnet beide Höhlen durch einen Angelhakenschnitt, der nach Burckhardt und Landois einen zu großen Eingriff darstellt. Die traumatischen Zwerchfellhernien kann man, wenn man nicht transdiaphragmal operieren will, auch abdominell angehen, wie es Anschütz, v. Bonin, Borchard, Hotz, E. Schmidt und Wieting mit Erfolg getan haben.

Steckgeschosse der Lunge geben eine strikte Indikation zu ihrer Entfernung, wenn das Geschoß immer wiederkehrende Lungenblutung verursacht und es Eiterungen hervorgerufen hat. (Alsberg, Borchard, Jehn, Konjetzny, Küttner, Sauerbruch, Tissot, Zeller). Wenn diese zwingenden Indikationen nicht bestehen, verhält sich Sauerbruch abwartend, während Zeller und Konjetzny ein aktiveres Vorgehen befürworten, um späteren Möglichkeiten vorzubeugen. Jehn hält die

Geschoßentfernung bei psychischen Beschwerden für sehr segensreich. Sind strikte Indikationen zur Geschoßentfernung nicht gegeben, dann entfernen wir das Projektil nur, wenn der Eingriff sich relativ einfach gestaltet. Wir operieren nicht, wenn die geklagten Beschwerden in keinem Verhältnis zur Schwere der Operation stehen. Man darf nicht vergessen, daß bei tiefsitzendem Geschoß die Beschwerden vielfach garnicht auf das Projektil zurückzuführen sind, sondern in Pleuraschwarten ihre Ursache haben (Odelga). Die Operation wird bei Blutungen und Abszessen, die mit ausgedehnten Pleuraverwachsungen einhergehen, einzeitig durchgeführt. Fehlen Verwachsungen, dann wird die Operation in 2 Teileingriffe zerlegt, deren erster die Schaffung von Verklebungen zur Aufgabe hat. Dies erreicht man entweder durch die Hinterstichnaht „nach Roux oder durch eine Paraffinplombe". Die Plombe leistet in der Abszeßbehandlung glänzendes. Sie vermochte nach Sauerbruch die Mortalität des Lungenabszesses von 60% auf 12% zu senken (zit. nach W. Jehn). Nissen betont, daß auf Grund der gesammelten Erfahrungen im Weltkrieg ein Steckgeschoß der Lunge nie ohne vorausgegangene Plombierung entfernt werden sollte, da in diesen Fällen die Pleura meist frei von Verwachsungen ist, obwohl bei der Verletzung fast stets ein Haemothorax vorausging. Die Technik der Geschoßentfernung kann im einzelnen hier nicht dargestellt werden. Wir haben während der letzten 10 Jahre keine derartige Operation ausgeführt.

Das Material unserer Klinik an Brustschüssen

während der letzten 10 Jahre ist nicht sehr umfangreich, wie das unter Friedensbedingungen nicht anders zu erwarten ist. Es soll deshalb auch nicht versucht werden, die geringe Zahl der Fälle in Statistiken zu vergewaltigen. Irgendwelche Abweichungen von den Durchschnittswerten sind bereits im allgemeinen Teil berücksichtigt worden. — Es kamen während der letzten 10 Jahre insgesamt 17 Schußverletzungen des Thorax zur Behandlung. In 6 von diesen Fällen waren Pleura und Lunge nicht an der Verletzung beteiligt, bei 2 Patienten waren intraperitoneale Organe mitverletzt. Ferner wurden 10 Patienten mit alten Kriegsschußverletzungen der Brust operiert, die jetzt wegen Abszeßbildung im Bereich der alten Narben, wegen Fisteln, die von Steckgeschossen ausgehen oder Empyemresthöhlen in Behandlung kamen. Weitere 10 Kriegsverletzte mit

Steckgeschossen der Lungen oder Brustwand wurden lediglich begutachtet. Es sind also insgesamt 37 Fälle von Schußverletzungen des Thorax zur Beobachtung gekommen. Einige Krankengeschichten, die mir liebenswürdigerweise von Herrn Professor Klapp zur Veröffentlichung überlassen wurden, sollen als Ergänzung zu meinen Ausführungen im folgenden wiedergegeben werden.

Zunächst mag eine Krankengeschichte die übliche Behandlung eines Brustwandschusses veranschaulichen:

1. Die Patientin M. M. wurde am 14. 7. 37 auf dem Ketzerbachfest mit dem Tesching einer Schießbude von hinten angeschossen. Sie verspürte sofort heftige Schmerzen. Blut hat sie nicht ausgehustet. Der herbeigerufene Arzt wies sie in die Klinik ein. Die Einschußöffnung befindet sich dicht unterhalb des rechten Schulterblattes. Eine Ausschußöffnung ist nicht vorhanden. Die Umgebung der Schußöffnung ist leicht gerötet, der Schußkanal selbst ist geschwärzt und verschmutzt. Sofortige Operation (Mondry): Nach röntgenologischer Tiefenbestimmung des Geschosses durch Aufnahme in 2 Ebenen wird in den Schußkanal eine Sonde eingeführt. Anschließend wird der Schußkanal mit Anaesthesinlösung umspritzt und bis auf die Muskulatur excidiert. Die Muskulatur wird gespalten und das auf der Rippe liegende deformierte Geschoß entfernt. Die Wunde wird nach Klapp mit Rivanol 1:1000 umspritzt, ein Gummistreifen in die Wunde eingelegt und genäht. Die Patientin erhält 2500 A.-E. Tetanus-Antitoxin. Heilung p. p. innerhalb einer Woche.

In der gleichen Weise sind weitere 5 Schußverletzungen der Brustwand behandelt worden. Steckgeschosse der Brustwand werden stets entfernt, weil sie zu langdauernden Eiterungen und Fistelbildung Anlaß geben können. Bei 3 Kriegsverletzten haben wir Steckgeschosse der Brustwand wegen Abszeßbildung entfernt. Dabei wurde der ganze Fremdkörperbalg mit excidiert, weil von ihm aus später wieder Eiterungen ausgehen können. Im Narbenbereich alter Schußwunden können noch nach Jahrzehnten Abszesse entstehen, die sich meist um mitgerissene Fremdkörper bilden. Wir haben in 3 Fällen, bei denen seit der Verletzung 12—20 Jahre vergangen waren, solche Abszesse eröffnet. Die Entleerung eines Abszesses erfolgt nach Klapp durch Doppelincision. Unter der Hautbrücke wird eine Gummilasche durchgezogen, die einen guten Sekretabfluß garantiert. Fisteln, die von mitgerissenen Fremdkörpern oder Steckgeschossen ausgehen, haben oft einen außerordentlich komplizierten Verlauf. 2 Krankengeschichten mögen dies illustrieren:

2. Der Patient H. M. wurde 1918 durch einen Granatsplitter-Steckschuß im Rücken rechts verwundet. 1926 hatte er erstmalig Beschwerden von seiten des Steckgeschosses. Es bildete sich ein Abszeß, der entleert wurde. Seitdem ist eine Fistel bestehen geblieben. Der Patient kommt 1929 in die Klinik, um den Splitter, der ihm dauernd Beschwerden macht, entfernen zu lassen. Aus 2 stecknadelkopfgroßen Fisteln unterhalb des rechten Schulterblattes entleert sich eitriges Sekret. Die Röntgenaufnahmen zeigen einen etwa bohnengroßen Granatsplitter dicht oberhalb der markierten Fistelöffnung und weitere 10 cm nach oben punktförmige harte Schattenflecke. Operation (Greifenstein): Die Fistelkanäle werden sondiert und auf der Sonde gespalten. Dabei gerät man nach 3 cm in dem lateralen Fistelgang in eine walnußgroße, von dicken Schwarten umkleidete Höhle, in der ein bohnengroßer Granatsplitter liegt, der mitsamt dem Fremdkörperbalg entfernt wird. Der mediale Gang geht in zahlreichen Krümmungen parallel der Dornfortsatzlinie in die Höhe. Am Ende des Ganges liegt eine haselnußgroße Höhle, die excidiert wird. Die verdickte Wand des Fistelganges wird ebenfalls entfernt. Hautnaht nach Einlegen einer Gummilasche. Der Patient wird nach 14 Tagen mit gut granulierenden Wunden in ambulante Behandlung entlassen.

3. 1917 erhielt der Patient G. S. einen Steckschuß in die rechte Thoraxseite. Seitdem hat er dauernd Schmerzen in der Brust. 1926 bildete sich ein Abszeß auf der rechten Brustseite unterhalb der Clavicel, der entleert wurde. Es blieb eine Fistel zurück, die in einem auswärtigen Krankenhause 2 mal ausgekratzt worden war, aber trotzdem offen blieb. Am 12. 8. 1927 kommt der Patient zu uns, um sich operieren zu lassen. Die Einschußnarbe liegt 2 Querfinger rechts vom 7. Halswirbel. Die rechte Thoraxhälfte bleibt bei der Atmung zurück. Ueber der rechten Lungenspitze ist der Klopfschall gedämpft. Von der Mohrenheim'schen Grube bis zur Grenze zwischen dem mittleren und unteren Sternumdrittel verläuft eine breite Narbe, die in ihrem oberen Drittel tief eingezogen ist und eine Fistelöffnung erkennen läßt, aus der sich reichlich Eiter entleert. Die Beweglichkeit des rechten Armes ist um $^2/_3$ eingeschränkt seit der letzten Auskratzung der Fistel. Die Kontrastdarstellung zeigt einen 4 cm langen, nach hinten oben verlaufenden Fistelgang. Knochenveränderungen sind nicht vorhanden. Operation (Prof. Wiedhopf): Es wird ein querer Schnitt gelegt, der die alte Operationswunde kreuzt. Die Weichteillappen werden bis auf die Rippen zurückpräpariert. Der pectoralis major, der starke Schwielenveränderung zeigt, muß teilweise von seinem costalen Ansatz gelöst werden, damit der Fistelgang weiter verfolgt werden kann. Dieser wendet sich nach lateral und scheint bei der ersten Rippe zu enden. Auskratzen des Kanals fördert keine Fremdkörperteile zutage. Der vorbohrende scharfe Löffel fährt bei mäßig angewandtem Druck mit einem Male in die Tiefe. Es erfolgt kein Luftaustritt, die Pleurahöhle wurde nicht eröffnet. Man nimmt an, daß die Fistel

nur extrathorakalen Ursprungs ist und verzichtet auf Rippenresektion. Die Wunde wird offen gelassen. 27. 8. Die Wunde granuliert gut. 29. 9. Die Wunde zeigt sich nur noch als schmaler Saum mit guter Heilungstendenz. In ambulante Behandlung entlassen.

Am 24. 1. 30 kommt der Patient wieder in die Klinik, weil die Fistel noch immer nicht geschlossen ist. Im Bereich der alten Narben sieht man eine erbsengroße Fistel, aus der sich kontinuierlich ganz wenig Eiter entleert. Die Fistelfüllung mit Xeroform-Bariumstäbchen läßt im Röntgenbild wehrere verzweigte Fistelkanäle erkennen, von denen einer sich in gewundenem Verlauf nach der rechten Thoraxkuppel hin erstreckt. Operation (Prof. Wiedhopf): Von einem horizontalen Hautschnitt aus wird nach Excision der Fistelöffnung und der alten Narbe der Fistelgang nach der Tiefe zu verfolgt und excidiert. Erst nach Verlängerung des Schnittes bis zur Achselhöhle und nach Durchtrennung der musc. pektoral. major und minor gelingt es, den stark gewundenen Fistelgang weiter zu verfolgen. Nach Entfernung einer, an der Stelle der früheren Operation gebildeten, Knochenplatte gelangt man in eine walnußgroße Höhle über der rechten Lungenspitze, aus der sich reichlich eitriges Sekret entleert. Das weitere Vorgehen wird durch die großen Gefäß- und Nervenstämme sehr erschwert. Es ist unmöglich, von vornher die ganze Höhle auszutasten; daher wird beschlossen, abzubrechen und in einer späteren Sitzung von hinten her die Höhle anzugehen. Ein dickes Drain wird unter der clavicel herausgeleitet, ein dünnes nach der Achselhöhle zu eingelegt.

Fasciennaht. Hautnaht. Verband. 11. 3. Es besteht noch eine Fistel unterhalb der Mitte der clavicula, aus der kaum Sekret hervortritt. Im übrigen ist die Operationswunde gut vernarbt. Es soll der 2. Akt der Operation vorgenommen werden. Der Patient besteht jedoch auf Entlassung, um sich erholen zu können. Er ist seither nicht wiedergekommen.

Die Tatsache, daß Narben nach Kriegsschußverletzungen noch nach Jahrzehnten aufplatzen können, war den älteren Kriegschirurgen schon bekannt. Im Weltkrieg hat sich besonders Melchior mit dieser Erscheinung befaßt. Er prägte den Begriff der ruhenden Infektion, worunter er die Erscheinung versteht, daß „in das menschliche Gewebe eingedrungene Mikroorganismen — vielleicht nach einer primären stürmischen Reaktion — sich weiterhin auf lange Zeit hindurch völlig latent als harmlose, ruhende Parasiten verhalten, bis dann eines Tages dieses Gleichgewicht gestört wird unter Auftreten einer mehr oder minder hochgradigen Entzündung.“ Eines der wichtigsten praktischen Ergebnisse dieser Lehre ist die prophylaktische Tetanus-Antitoxin-Spritze bei der Operation einer Kriegsverletzung. Auch das Aufflackern von Entzündungen um Steckgeschosse hat in ruhender Infektion seine Ursache. Man soll die Ent-

fernung reaktionslos eingeheilter Projektile indessen nicht von der Möglichkeit einer latenten Infektion abhängig machen, die praktisch selten eintritt (Roedelius). Die Steckgeschoßentfernung muß streng indiziert sein, eine „fanatische Kugelsucherei" ist sinnlos. In 6 Fällen von reaktionslos eingeheilten Geschossen der Brustwand haben wir deshalb nicht operiert, obgleich der Eingriff nicht schwierig gewesen wäre. Die geringfügigen Beschwerden dieser Patienten waren teils durch Schwarten bedingt, teils war der Wunsch nach Erhöhung der Rente die Ursache derselben.

Es folgen nun die Krankengeschichten der Patienten mit Lungenschuß. Zunächst die konservativ behandelten Fälle:

4. Der 12jährige Junge K. O. wurde am 28. 4. 29 von seinem Freund beim Spielen mit einem Tesching in die linke Brustseite geschossen. Er hat kein Blut ausgehustet und konnte noch zu seinen Eltern in die Wohnung laufen. Der zugezogene Arzt wies ihn sofort hier ein. Der Junge sieht bei der Aufnahme blaß und etwas cyanotisch aus. Auf der linken Brustseite befindet sich 2 Querfinger innerhalb der Mamillarlinie über der 3. Rippe die stark blutende Einschußstelle. Der Puls ist klein und frequent, um 140. Es besteht starke Bauchdeckenspannung. Der Junge erhält Tetanus-Antitoxin und 0.0003 Laudanon. Die Röntgenaufnahme zeigt, daß die Kugel die Lunge durchschlagen hat und hinten seitlich der Wirbelsäule zwischen der 5. und 6. Rippe steckengeblieben ist. 1. 5. Die Temperatur ist angestiegen auf 38,8°. Es werden deshalb 30 ccm einer blutig-serösen Flüssigkeit aus der Pleura entleert. Die bakterielle Untersuchung des Punktats ergibt reichliches Streptokokkenwachstum. Das subjektive Befinden bessert sich nach der Punktion. Die Atmung wird ruhiger. 6. 5. Temperatur über 38°. Der Klopfschall ist über der ganzen linken Brustseite gedämpft. Die Röntgenaufnahme läßt einen großen Haematoserothorax erkennen. Es werden 160 ccm einer blutig-serösen, nichteitrigen Flüssigkeit abgelassen. Noch am selben Tage fällt die Temperatur zur Norm herab. 11. 5. Wegen erneuten Temperaturerhöhungen wird nochmals punktiert. Es gelingt nur 30 ccm einer nichteitrigen Flüssigkeit zu entleeren. 18. 5. Die Temperatur fällt lytisch ab. Die Röntgenaufnahme zeigt keinen Flüssigkeitsspiegel mehr. Die linke Lunge scheint etwas verschattet. Das Geschoß liegt auf dem Zwerchfell. 26. 5. Der Junge liegt tagsüber im Freien und befindet sich sehr wohl. 29. 5. Entlassung mit gut vernarbter Einschußwunde.

5. Am 13. 5. 29 versuchte der Kriegsbeschädigte L. D. sich das Leben zu nehmen, weil man wegen seiner Schulden ihm mit Zwangsvollstreckung gedroht hatte. Nach Genuß von etwa 20 Glas Bier brachte er sich 2 Brustschüsse bei. Er wird eine Stunde später in die Klinik gebracht. Unmittelbar neben der linken Mamille, nach außen von ihr, sieht man eine linsengroße, von einem Schmauchhof

umgebene, Einschußwunde. Die zweite Einschußwunde liegt etwas höher. Die Ausschußwunden liegen in der hinteren linken Axillarlinie und etwas medial von dieser in Höhe des linken Unterlappens. Durch die Wunden streicht keine Luft ein und aus. Es besteht nirgends Dämpfung. Die linke Thoraxseite zeigt in Höhe der Schußkanäle Schwellung durch Haematom. Wundversorgung in Lokalanaesthesie (Hempel):

Sämtliche Wunden werden umschnitten bis in die Tiefe der Muskulatur hinein. Naht der Muskulatur mit Catgutknopfnähten. Hautnaht. Umspritzen des Wundgebiets mit Rivanol. Der Verletzte erhält Tetanus-Antitoxin. 17. 5. Patient hustet Blut aus. Wunden ohne Reaktion. 5. 6. Patient steht auf. Gutes Allgemeinbefinden. Es bestehen lediglich Atembeschwerden und Stiche in der rechten Brustseite, die von einer Kriegsverletzung, einem Lungensteckschuß herrühren. Seine übrigen Kriegsverletzungen, ein Oberarmschuß, ein Oberschenkelschuß und eine Schußverletzung in der Kniegegend beeinträchtigen Pat. in keiner Weise. Auch die beiden frischen Lungenschüsse machen ihm keine nennenswerten Beschwerden. Er wird in ein Erholungsheim entlassen.

6. Am 28. 11. 31 wurde der Patient B. F. zu Hause mit einer Schußwunde aufgefunden und sofort in die Klinik transportiert. Er wird in vollkommen moribundem Zustand eingeliefert. Auf Anruf reagiert er nicht. Das Gesicht des alten, hageren Mannes ist blaß, die Nase spitz und eingefallen, die Stirn mit kaltem Schweiß bedeckt. Die Atmung ist angestrengt und röchelnd. Der Puls ist ganz minimal nur an der carotis fühlbar. Die Einschußwunde liegt rechts vorne in der Mamillarlinie einen Querfinger unterhalb der clavicula. Es blutet leicht aus der Wunde. Ein Ausschuß ist nicht vorhanden. Angesichts des völlig aussichtslosen Zustandes wird auf jede Behandlung verzichtet. Der Verletzte stirbt eine Stunde nach der Aufnahme.

7. Die Patientin D. H. wurde am 6. 3. 33 von einem Jungen, der mit einer Pistole hantierte, von hinten angeschossen. Sie ist nicht zusammengebrochen, hat auch kein Blut ausgehustet. Sie wird vom Arzt sofort eingewiesen. Die Einschußöffnung befindet sich im Rücken auf der linken Seite in der Scapularlinie in der Höhe der 10.—11. Rippe. Es besteht kein Hautemphysem in der Umgebung der Wunde und keine Dämpfung über der linken Lunge. Eine Ausschußöffnung fehlt. Die Röntgenaufnahme von vorne nach hinten zeigt ein bohnengroßes Geschoß in Höhe des 9.—10. Brustwirbels, einen Querfinger nach links von der Wirbelsäule. Die seitliche Aufnahme läßt das Geschoß einen Querfinger oberhalb des Zwerchfells in gleicher Höhe unmittelbar vor der Wirbelsäule erkennen. Wundversorgung in Lokalanaesthesie (Hempel): Wundexcision nach Friedrich. Umspritzung und Spülung des Wundgebietes mit Rivanol. Einlegen eines schmalen Gummistreifens. Verband. Tetanus-Antitoxin. 8. 3. Die Patientin hustet etwas Blut aus. 10. 3. Es bestehen keine Atembeschwerden. Die Wunde heilt p. p. Der perku-

torische und auskultatorische Befund über den Lungen ist normal. 29. 3. Die Röntgenaufnahme zeigt, daß das Geschoß um Wirbelkörperbreite tiefer getreten ist. Die Patientin hat keine Beschwerden. 1. 4. In hausärztliche Behandlung entlassen.

8. In der Nacht vom 11. zum 12. 5. 34 erhielt die Patientin E. W. im Verlaufe von Meinungsverschiedenheiten von ihrem Ehemann einen Schuß in die linke Brust. Bei dem Versuch, ihm die Pistole abzunehmen, bekam sie noch einen Schuß in den Daumen. Sie konnte sich noch einige Schritte weit schleppen und ist dann bewußtlos zusammengebrochen. Als sie wieder erwachte, fand sie sich auf der Erde liegend und verspürte starke Schmerzen im Rücken. Sie wird sofort in die Klinik eingewiesen. Die Einschußwunde befindet sich im Winkel zwischen Sternum und Clavikel auf der linken Seite. Die Patientin macht einen sehr erschöpften Eindruck. Atmung und Puls sind stark beschleunigt. Auf der linken Seite ergeben sich die physikalischen Symptome eines vollständigen Pneumothorax. Ferner ist die oberste Phalanx des rechten Daumens gequetscht. Die Röntgenaufnahme zeigt ein Bleimantelgeschoß links hinten zwischen der 5. und 6. Rippe. Ein Pneumothorax ist nicht sicher zu erkennen. Wundversorgung (Prof. Klapp): Die Wunde wird nach Friedrich excidiert und mit Rivanol umspritzt. Naht. Verband. 13. 5. Auf der linken Seite bestehen vorne oben die physikalischen Symptome eines Pneumothorax. Hinten ist im Bereich der ganzen Lunge der Klopfschall gedämpft und kein Atemgeräusch hörbar. 15. 5. Gegen Abend bekommt die Patientin plötzlich einen Kollaps. Der Puls verschwindet inspiratorisch völlig, im Exspirium wird er wieder fühlbar. Die Patientin erholt sich schnell wieder. Auf Anraten von Herrn Prof. Klapp wird eine Probepunktion gemacht und 250 ccm einer sanguinolenten Flüssigkeit entleert. 30. 5. Die Lungenübersichtsaufnahme zeigt eine massive Verschattung auf der linken Seite und 2—3 Querfinger breit nach rechts verlagerte Herzgrenze. 15. 6. Durch Punktion wird eine größere Menge einer blutig-serösen Flüssigkeit entleert. 27. 6. Erneute Punktion von 400 ccm. 9. 7. Punktion von 600 ccm. Das letzte Röntgenbild hat kein Ansteigen des Ergusses ergeben gegen früher. Die Patientin hat noch geringe Beklemmungsgefühle in der linken Brust. Sie wird nach Darmstadt zu Herrn Professor Zander überwiesen.

Die Röntgenbilder der Patientin sind am Schlusse der Arbeit wiedergegeben.

4 weitere Verletzte mit Lungenschuß mußten operiert werden. Die typische Operation bei Lungenblutung zeigt der folgende Fall:

Wegen Unstimmigkeiten in der Kasse unternahm der Posthelfer H. L. am 2. 1. 32 einen Selbstmordversuch, indem er sich in die linke Brustseite schoß. 1 Stunde später wurde er in stark kollabiertem Zustand mit kleinem, frequentem Puls in die Klinik eingeliefert. Wenig oberhalb der linken Mamille findet sich eine große Einschußöffnung, aus der es ziemlich stark blutet. Die Ausschuß-

öffnung liegt links neben der Wirbelsäule in Höhe des 10. Brustwirbeldornfortsatzes. Der Klopfschall ist über der unteren Hälfte der linken Thoraxseite gedämpft. Es besteht starke Bauchdeckenspannung. Die Röntgenaufnahme ergibt intensive Verschattung der linken Thoraxhälfte. Der Herzschatten ist nach rechts verdrängt. Nahe der Wirbelsäule, an der der 10. Querfortsatz abgeschlossen ist, sieht man Bleisprengstücke. Wegen der schweren Blutung wird sofort operiert. (Prof. Wiedhopf):

Es wird die, oberhalb der Einschußöffnung gelegene, Rippe nach Excision der Wunde reseziert und die Weichteile des Intercostalraumes zur Schaffung eines großen Zugangs noch weiter nach vorn und hinten durchtrennt. Es ergießt sich jetzt synchron der Atmung eine große Menge Blut aus dem linken Brustraum. Es zeigt sich, daß der Unterlappen der Lunge durchschossen ist. Aus der Ein- und Ausschußwunde blutet es stark. Sie werden durch Catgutnähte verschlossen, worauf die Blutung steht. Das Herz, der Herzbeutel und das Zwerchfell erweisen sich als unverletzt. Die Brustwandwunde wird nach Blähung der Lunge im Ueberdruck verschlossen. Es wird nun die Rückenwunde in der üblichen Weise versorgt. Durch Bluttransfusion werden dem Verletzten 560 ccm Blut zugeführt.

Während des ganzen Tages klagt der Verletzte über starke Schmerzen im Bauch. Man nimmt an, daß durch das Geschoß ein, die Bauchdecken versorgender, Intercostalnerv getroffen ist, wofür auch Hypersensibilität der Bauchhaut links spricht und blockiert 2 Intercostalnerven mit 2%igem Pantocain, ohne eine wesentliche Besserung zu erreichen. Im Laufe der nächsten Tage gehen die Bauchbeschwerden wieder völlig zurück. Der Verlauf ist nach 6 Tagen fieberlos. 14 Tage später kommt es noch einmal zu Fieberanstieg. Das Röntgenbild zeigt ein Lungeninfiltrat und einen Erguß im Pleuraraum. Durch Punktion wird 2 mal altes Blut aus dem Brustfellraum abgelassen, worauf das Fieber wieder abklingt. Am 13. 6. wird der Patient bei gutem Allgemeinbefinden in hausärztliche Behandlung entlassen.

Bei dem nächsten Patienten wurde wegen Verdachts auf Herzverletzung sofort eingegriffen.

10. Der Bankdirektor K. R. brachte sich am 1. 11. 33 2 Revolverschüsse in die linke Brustseite bei. Er wird einige Stunden später von seinem Hausarzt in einem Zustand schwersten Schocks mit kaum fühlbarem, stark beschleunigtem Puls in die Chir. Univ.-Klinik eingeliefert. Es ist nur eine Einschußwunde vorhanden in Höhe der linken Mamille und 2 Querfinger breit einwärts von dieser. 2 Ausschüsse finden sich in der Mitte und im alleruntersten Teil des Brustkorbs links hinten. Die Röntgenaufnahme ergibt um den Herzschatten herum eine eigenartige, dreieckige Verschattung, die für ein Haematopericard gehalten werden könnte. Deshalb wird sofort in Lokalanaesthesie thorakotomiert (Prof. Klapp). Um die Einschußöffnung herum wird ein türflügelförmiger, lateral gestielter, Lappen

gebildet. Es fauchen aus der Tiefe Luft und Blut heraus. Die Schußöffnung wird ein wenig zwischen den Rippen erweitert, ein Gummikatheter weit in den Thorax eingeführt und versucht, Blut abzusaugen. Da jedoch nur sehr wenig Blut abfließt, gewinnt man den Eindruck, daß der Schuß am Herzen vorbeiging. Die Operationswunde wird wieder verschlossen. In der Mitte des türflügelförmigen Lappens wird die Einschußöffnung excidiert und vernäht. Auf die Ausschußwunde kommt lediglich ein steriler Verband. Wegen des sehr schlechten Kreislaufes wird eine intravenöse Dauertropfinfusion angelegt. Der Verletzte erhält Tetanus-Antitoxin.

8. 11. Der Patient hustet zeitweilig Blut aus. Die Pleurapunktion verläuft ergebnislos, obgleich links hinten unten eine Dämpfung besteht. Zur Stützung des Kreislaufes wird Digipurat gegeben. Es besteht quälender Husten, der mit Codein bekämpft wird. Die Affektlage des Patienten ist zeitweilig stark depressiv. 30. 12. Der Zustand hat sich nur langsam gebessert, weil der Patient nur ganz minimale Mengen Nahrung zu sich nimmt. Die Ein- und Ausschußwunden sind vernarbt. 15. 1. Die Röntgenaufnahme läßt einen schwieligen Pleuraprozeß auf der ganzen linken Seite erkennen. Zeitweilig schwerste Depression. 28. 3. Patient hat oft ziehende Schmerzen in der linken Brustseite. Die Operationswunde ist verheilt. Er wird in das Gefängnislazarett Frankfurt a./M. abgeholt.

Zu den Lungensteckschüssen soll auch der nächste Fall genommen werden, bei dem ein Durchschuß durch das Mittelfell und Verletzung beider Lungen vorlag, der aber klinisch nur Symptome einer Lungenverletzung bot. Der Verlauf ist durch verschiedene Komplikationen sehr interessant:

11. In der Nacht vom 11. zum 12. 8. 1930 wird der Patient H. M. vom Landjäger angeschossen, als er diesen in betrunkenem Zustand bedrohte. Er ist sofort zu Boden gestürzt und verspürte starke Schmerzen in der rechten Brustseite und im Bauch. Bei der Einlieferung ist der Verletzte sehr kurzatmig und cyanotisch. Oberhalb der rechten spina scapulae sieht man eine Einschußöffnung mit stark gequetschten Rändern. Die ganze rechte Thoraxseite ist in den seitlichen Partien stark geschwollen. Man fühlt hier einen großen Bluterguß und Hautemphysem. Es besteht keine Dämpfung im Bereich der rechten Lunge. Die Bauchdecken sind in den beiden oberen Quadranten stark gespannt, die Magengegend ist hochgradig druckempfindlich. Die Röntgenaufnahme läßt eine Rippenfraktur und Hautemphysem im Bereich des Weichteilschattens erkennen. Ein Geschoßschatten ist nicht mit Sicherheit feststellbar. Wundversorgung (Prof. Wiedhopf): Umschneidung der Wunde. Der Schußkanal erstreckt sich in der Tiefe der Muskulatur zwischen Schulterblatt und Thorax. Eine Oeffnung im Thorax ist nicht mit Sicherheit zu tasten. Die Wunde wird mit Rivanol umspritzt und genäht. Der Verletzte erhält Tetanus-Antitoxin.

Der Patient wird in Rückenlage gebracht. In Aethernarkose wird durch einen Schnitt in der Mittellinie des Leibes das Peritoneum eröffnet. Das Zwerchfell und die Bauchorgane erweisen sich als unverletzt. Die Operationswunde wird wieder verschlossen.

13. 8. Der Patient klagt über große Schmerzen bei der Atmung. Die Temperatur ist angestiegen. Ueber dem rechten Mittel- und Unterlappen besteht ausgesprochene Dämpfung, darüber hört man bronchiales Atmen. Der Patient erhält Cardiazol, Ipecacuanha, Brustwickel. 18. 8. Die Temperatur ist auf 39.8 angestiegen. Die Pleurapunktion ergibt kein Exsudat. Der Klopfschall ist jetzt auch über der ganzen linken Brust gedämpft. 20. 8. Der Patient wird in die Medizinische Klinik verlegt wegen doppelseitiger Bronchopneumonie. Die Schuß- und Operationswunden sind abgeheilt.

Am 31. 8. wird der Verletzte wieder zu uns überwiesen, weil auf der linken Seite ein Empyem entstanden ist. Durch Punktion werden 200 ccm rotbraunen, stinkenden Eiters aus der linken Pleurahöhle entfernt. 1. 9. In Lokalanaesthesie wird durch Thorakotomie mit Rippenresektion das Empyem entleert und drainiert. (Schmidt) Dabei wird das Geschoß gefunden und entfernt. Der Patient deliriert. Temperatur 40.2, Puls nach Excitantien leidlich. 8. 9. Die Temperatur ist lytisch abgefallen. Es besteht fast keine Sekretion mehr. Das Allgemeinbefinden ist wesentlich besser. 11. 9. Seit 3 Tagen steigt die Temperatur wieder an. Es ist auf der rechten Seite ein Erguß entstanden. Durch Punktion werden 80 ccm eines haemorrhagischen Exsudats abgelassen. Die Röntgenaufnahme zeigt auf der rechten Seite eine, unklar begrenzte, Verschattung im Bereich des Unter- und Mittellappens, die schräg nach der Wirbelsäule zu ansteigt. 14. 9. Es ist rechts noch einmal punktiert worden, worauf die Temperatur zur Norm abfällt. Die Verschattung im Röntgenbild ist zurückgegangen. 15. 9. Der Perthes'sche Saugapparat wird an die Rippenresektionswunde angelegt. 1. 10. Der Patient hat sich ganz wesentlich erholt. Der Perthes'sche Apparat saugt noch immer Eiter ab. Der weitere Verlauf ist komplikationslos. 25. 10. Entlassung.

Unser letzter Patient mit Lungenschuß war zunächst in einem auswärtigen Krankenhaus behandelt worden. Man hatte an eine Herzverletzung gedacht und deshalb die Thorakotomie gemacht. Das Herz erwies sich als unverletzt. Das Geschoß hatte lediglich den Herzbeutel gestreift. Dagegen mußte die Lunge genäht werden, weil sie an ihrem unteren Rand stark zerfetzt war. Die Operationswunde ist nach einigen Tagen wieder aufgeplatzt, wobei sich reichlich Eiter entleerte. Durch das Röntgenbild und die Probepunktion stellte man ein linksseitiges Empyem fest, das durch

Thorakotomie mit Rippenresektion entleert wurde. 8 Wochen nach der Verletzung wird der Patient zu uns überwiesen:

12. Der Patient M. S. wird am 28. 1. bei uns aufgenommen. Er macht einen schwerkranken Eindruck. Ernährungs- und Kräftezustand ist sehr stark reduziert. Die Atmung ist beschleunigt und schmerzhaft, der Puls klein und frequent, um 120. Die Temperatur ist etwas erhöht. Man sieht unterhalb der linken Brustwarze in Höhe der 6. Rippe eine walnußgroße Einschußöffnung, in deren Tiefe man die Oberfläche des Herzbeutels, sowie das, in der Ausschußöffnung steckende, Drain erkennt. Lungengewebe ist nirgends zu sehen. In der Ausschußöffnung, die unterhalb der linken Scapulaspitze liegt, steckt ein dickes Drainrohr, aus dem sich reichlich Eiter entleert.

Ueber der ganzen linken Thoraxhälfte ist der Klopfschall tympanitisch, ein Atemgeräusch ist nicht zu hören. Ferner bestehen Anzeichen von Mediastinalflattern. Der Patient wird durch quälenden Husten sehr angestrengt.

Es werden zunächst die Ein- und Ausschußöffnung mit einer Gummiplatte (Cofferdam) überklebt, um den Brustraum luftdicht abzuschließen. Durch die Gummiplatte über der Ausschußöffnung wird ein Drain durchgeführt, das an einen Perthes'schen Saugapparat angeschlossen wird. Gegen den Husten wird Codein gegeben.

Innerhalb von 3 Tagen sind 400 ccm Eiter abgesaugt worden. Das Allgemeinbefinden hat sich etwas gebessert. Da der Puls sehr schlecht ist, wird Digipurat gegeben. Gegen den Husten erhält der Patient weiter Codein. 6. 2. Die ganze Absaugevorrichtung an der Ausschußöffnung muß erneut angelegt werden, weil neben dem Drain sich Eiter entleerte. 14. 2. Innerhalb von 4 Tagen sind nur 250 ccm einer blutig-serösen, mit Eiter vermischten Flüssigkeit abgesaugt worden. 16. 2. Der Saugapparat muß erneut angelegt werden, weil das Drain nicht mehr dicht hält. 20. 2. Der Patient macht täglich Atemübungen und bläst Luftringe auf. 9. 3. Drainwechsel. Die Atmung ist noch immer schmerzhaft. Körpergewicht 35,5 kg! Die Einschußwunde ist vollkommen vernarbt. Das Allgemeinbefinden ist wesentlich besser, der Appetit ausgezeichnet. Der Perthes'sche Apparat wird entfernt. Der Patient steht auf. 5. 5. Der Patient hat auch bei leichten körperlichen Anstrengungen keine Atembeschwerden mehr. Jetzt ist auch die Drainagewunde vollkommen verheilt. Körpergewicht 46.5 kg. 12. 5. Die Lunge ist wieder vollständig entfaltet. Die Narben sind reaktionslos. Es bestehen nicht die geringsten Atembeschwerden. Das Atemgeräusch über der ganzen linken Lunge ist rein vesikulär mit Ausnahme vereinzelter bronchitischer Geräusche. Der Patient wird entlassen.

Es ist also bei 9 Lungenschüssen in 4 Fällen eine Operation erforderlich gewesen. Nur bei 5 Patienten sind wir mit konser-

vativen Maßnahmen ausgekommen und auch bei diesen war das Vorgehen in 2 Fällen, bei denen ein großer Haemothorax abgelassen werden mußte, nicht streng konservativ. Zu diesen 9 Lungenschüssen kommen nun noch 2 Brustschüsse hinzu, die beide wegen Verletzung intraperitonealer Organe operiert werden mußten. Die Operation war in beiden Fällen die gleiche. Es soll deshalb nur eine der Krankengeschichten wiedergegeben werden:

13. Am 13. 8. war der Patient P. G. mit dem Reinigen seiner Dienstwaffe beschäftigt, als sich plötzlich ein Schuß löste, der ihn in die linke Brust traf. Er war nicht bewußtlos. Sein Hausarzt brachte ihn sofort in die Klinik. Der Einschuß liegt 2 Querfinger innerhalb der linken mamille in der Höhe derselben, der Ausschuß in der hinteren Axillarlinie, 4 Querfinger tiefer als der Einschuß. Es wird sofort eine Bluttransfusion vorgenommen, nach der sich der Verletzte zunächst etwas erholt. Nach einigen Stunden ist die Leberdämpfung nicht mehr vorhanden. Der Patient erbricht wiederholt. Er wird deshalb sofort operiert (H e m p e l):

Durch einen Mesorektalschnitt im linken oberen Bauchquadranten wird die Bauchhöhle eröffnet. Beim Eröffnen des Peritoneums entleert sich keine Luft, doch sieht man Blutcoagula in der Bauchhöhle. Beim Abtasten fühlt man eine Verletzung der Milz. Es wird deshalb entlang dem Rippenbogen ein zweiter Schnitt angelegt und die Bauchhöhle weiter eröffnet. Die durchschossene Milz wird herausluxiert und nach Unterbinden des Milzstieles entfernt. Man sieht nunmehr auf der Höhe der Zwerchfellkuppe eine Schußwunde. Diese wird mit Catgutknopfnähten verschlossen. Darüber werden weitere Knopfnähte in Form der Lembertnaht gelegt. Der Magen und die übrigen Organe erweisen sich als unverletzt.

Anschließend an die Operation wird eine Dauertropfinfusion angelegt. Wegen anhaltenden Erbrechens muß die Nasensonde mit Perthes'schem Sauggerät angelegt werden. Am nächsten Tage hat das Erbrechen aufgehört. Infusion und Sonde werden entfernt. Der weitere Verlauf ist komplikationslos. Am 22. 9. wird der Patient mit gut verheilten Wunden in poliklinische Behandlung entlassen. Es haben während der ganzen Behandlungsdauer keine eindeutigen Symptome einer Lungenverletzung bestanden.

Zum Schluß sollen die Fälle besprochen werden, die nach Kriegsschußverletzung des Thorax wegen irgendwelcher Beschwerden von seiten der Pleura oder der Lungen im späteren Verlauf in unsere Behandlung kamen. 2 dieser Patienten sind wegen Empyemresthöhlenbildung nach a l t e r K r i e g s v e r l e t z u n g operiert worden. Eine Krankengeschichte soll das typische Vorgehen veranschaulichen:

14. Der Patient J. R. wurde 1918 durch einen Granatsplitter im linken unteren Thoraxabschnitt verwundet. Das Geschoß wurde operativ entfernt. Die Wunde ist in den folgenden Jahren mehrere Male aufgebrochen. Der Patient kommt am 25. 12. 32 in die Klinik, weil er starke Atembeschwerden hat und Schmerzen im Bereich der alten Wunde verspürt. Ueber den unteren Rippen der linken Thoraxseite befindet sich eine 12 cm lange und 5 cm breite Operationsnarbe. Die Gegend der Narbe ist etwas vorgewölbt und außerordentlich druckschmerzhaft. Die Punktion ergibt etwas oberhalb der Narbe in etwa 6 cm Tiefe dicken, grünlichen Eiter. Entlang der Punktionsnadel wird incidiert und mit der Kornzange der Eiterherd eröffnet. Der Perthes'sche Saugapparat wird angeschlossen, der gut absaugt. 13. 1. Die Eiterentleerung ist erheblich zurückgegangen. Es wird eine Fistelfüllung vorgenommen, die eine Höhle erkennen läßt, welche, von der Drainagestelle aus aufsteigend, in einem leicht geschwungenen Bogen etwa 10 cm nach oben steigt und sich birnenförmig erweitert. Es wird die Thorakoplastik im Bereich der Empyemresthöhle gemacht (Baumann). Es wird ein großer, lateral konvexer, Bogenschnitt gelegt unter Umgehung der Drainagestelle. Es folgt die Freilegung der Rippen mit Eröffnung des Fistelgangs. Dieser wird nach oben hin sondiert. Er reicht 3 Rippen höher als der Drainagestelle entspricht. Die entsprechenden Rippen werden in einer Ausdehnung von 10 cm reseziert. Die nächst obere Rippe fehlt bis auf ein vorderes, einen Brückenkallus mit der nächst unteren Rippe bildendes, Stück. Auch dieser Brückenkallus wird reseziert. Sodann wird die ganze laterale Wand, die sehr schwielig ist, excidiert und anschließend eine Fasciennahtreihe, Subcutan- und Hautnähte gelegt. In die alte Drainagestelle wird wiederum ein Drain gesteckt.

Der Verlauf ist komplikationslos. 7 Wochen nach der Operation wird der Patient entlassen. Die Operationswunden sind reaktionslos vernarbt.

Es bleiben nun noch 5 Fälle von alten Steckschüssen der Lungen und der Pleura übrig, die in die Klinik kamen, weil ihnen ihr Steckgeschoß Beschwerden machte. Bei 2 von diesen Fällen waren die geklagten Beschwerden so gering, daß eine Entfernung des Projektils nicht in Betracht kam. Der 3. Patient ist ein schönes Beispiel für psychogene Beschwerden, die ein Geschoß verursachen kann. Es war bei ihm von 2 verschiedenen Aerzten eine Infanteriekugel in der rechten Lunge röntgenologisch festgestellt worden. Er beantragte eine Rente, weil ihm das Geschoß starke Beschwerden machte. Er verspürte angeblich beim Atmen Stiche in der Brust, die ihn so sehr beeinträchtigten, daß er zu einer normalen Arbeitsleistung nicht mehr fähig war. Es ergab

sich nun der eigentümliche Befund, daß im Versorgungslazarett in K. ein Geschoß nicht gefunden werden konnte. Er wurde zu uns überwiesen und auch wir konnten kein Steckgeschoß finden, obgleich wir vom Hals abwärts bis zu den trochanteren in allen erdenklichen Richtungen Röntgenaufnahmen anfertigten. Der Fall zeigt sehr gut, wie berechtigt die Forderung von Jehn ist, bei psychogenen Beschwerden das Geschoß zu entfernen. Der Gedanke allein, ein Geschoß mit sich herum zu tragen, läßt viele Patienten ihres Lebens nicht mehr froh werden. Den restlichen beiden Patienten haben wir Entfernung des Geschosses angeraten. Bei dem einen verursachte eine, auf dem Zwerchfell im sinus phrenicocostalis liegende, Infanteriekugel zeitweilig starke Beschwerden und Druckgefühl, bei dem anderen trat als Folge eines Infanteriesteckschusses im linken Unterlappen häufig Blut im Auswurf auf. Beide lehnten die Operation ab. —

Wenn man die wenigen Abhandlungen über Schußverletzungen der Lunge mit Friedensgeschossen liest, dann gewinnt man den Eindruck, daß diese Verletzungen als sehr harmlos gelten. So berichtet Tédenat über 26 Lungenverletzungen durch Revolverkugeln, bei denen er nur einmal einen Haemothorax abzulassen und einmal ein Empyem zu entleeren brauchte. Ich habe absichtlich alle unsere Krankengeschichten von Lungenverletzten wiedergegeben, weil sie wohl deutlich genug zeigen, daß auch der Lungenschuß mit kleinkalibrigen Geschossen eine ernste Verletzung darstellt, die häufig ein operatives Vorgehen verlangt. Weniger die Infektion, der im Kriege eine weit größere Bedeutung zukommt, als vielmehr die Blutung und die Mitverletzung anderer Organe, vor allem auch der offene Pneumothorax, machen die Operation erforderlich.

Zum Schluß ist es mir eine angenehme Pflicht, Herrn Professor Klapp für die Ueberlassung des Themas meinen besten Dank auszusprechen, sowie Herrn Dr. Hempel und Herrn Oberarzt Dr. Baumann für ihre liebenswürdige Unterstützung bei der Anfertigung derselben besonders zu danken.

Literaturangabe.

Agthe: Beobachtungen an Lungenschüssen; Inaug. Diss. Halle 1916.

Alsberg: Spätfolgen von Lungensteckschüssen. Deutsche Med. Wochenschr. Jg. 46, S. 940. 1920.

Alton: Folgezustände nach Kriegswunden der Brust und deren chirurg. Behandlung. Boston med. a. surg. journ. Bd. 182, S. 369—372. 1920. Ref. Zbl. f. Chirg.

Amberger: Zur Behandlung der Pleura- und Lungenverletzungen. Bruns. Betr. Bd. 74, S. 348. 1911.

Austgen: Kriegsverletzungen und Lungentuberkulose. Ref. Münch. Med. Wochenschr. 1921. S. 621.

Amreich und Sparmann: Die Behandlung des frischen, durch Schußverletzung gesetzten, offenen Pneumothorax. Arch. f. klin. Chir. Bd. 116. S. 413 bis 452.

Balters: Ueber Herzschüsse. Inaug. Diss. Marburg 1926.

Bäumler: Ueber Pneumothorax im späteren Verlauf von im Kriege erlittenen Wunden. Münch. Med. Wochenschr. 1915, Nr. 9 und 10.

— — Punktion zur Beschleunigung der Resorption von großen Blutergüssen. Deutsche Med. Wochenschr. 1915. Nr. 15.

v. Baumgarten: Kriegspathologische Mitteilungen. Münch. Med. Wochenschr. 1918. S. 175 und 212.

Beitzke: Pathologisch-Anatomische Beobachtungen an Kriegsverletzungen der Lungen. Berl. Klin. Wochenschr. 1915. S. 734.

Biener: Zur Behandlung der Lungenverletzungen. Mitt. a. d. Grenzgeb. d. Med. u. Chir. Bd. 36. Seite 606. 1923.

Borchard: Brustschüsse. Ref. Kriegschir. Tagung in Brüssel. Bruns Beitr. Bd. 96. S. 499. 1915.

Borchard und Schmieden: Kriegschirurgie. Verlag Ambrosius Barth, Leipzig. 3. Auflage. 1937.

Borst: Pathologisch-anatomische Erfahrungen über Kriegsverletzungen. Volkmanns Slg. Klin. Vortr. N. F. Nr. 735. Chir. Nr. 201.

Böttner: Ueber Lungenschüsse. Münch. Med. Wochenschr. 1915. S. 91. Feldärztl. Beilage. Nr. 3.

Bulmahn: Ueber Brustschüsse. Inaug. Diss. Göttingen 1922.

Brune und Liu: Schußverletzungen der Brust. Chin. Med. Jg. 47. S. 357. 363. 1933. Ref. Zbl. f. Chir.

Burckhardt: Ueber Infektion der Brusthöhle. Arch. d. 101. S. 904. 1913.

— — Ueber einfachen Pneumothorax und Spannungspneumothorax. Bruns Beiträge. Bd. 124.
Burckhardt und Landois: Die Brustverletzungen im Kriege. Erg. d. Chir. Bd. 10. S. 467. 1918. Herausgeg. von Payr-Küttner.
Büscher: Bauchverletzungen. Inaug. Diss. Marburg 1936.
Caccia: Brustschußwunden während des ital.-türk. Krieges. Arch. gén. de Chir. Jg. 7. Nr. 7. 1913.
Cobet: Zur Diagnostik des infizierten Haemothorax beim Lungenschuß. Münch. Med. Wochenschr. 1918. Nr. 1.
Connors und Stenbuck: Penetrierende Stich- und Schußverletzungen der Brust. Ann. Surg. Bd. 97. S. 528—546. 1933. Ref. Zbl. f. Chir.
Ehret: Ueber Lungenschüsse und deren Behandlung durch Punktion und Einblasen von Luft in die Brusthöhle. Münch. Med. Wochenschr. Jg. 1915. S. 557.
v. Domarus: Grundriß der Inneren Medizin. Verlag Julius Springer. Berlin 1935.
Ernst: Ueber Thoraxsteckschüsse. Klin. Erfahrungen über Spätfolgen desselben. Deutsche Z. f. Chirurg. Bd. 206. S. 294. 1927.
Fahmer: Spätfolgen von Bruststeckschüssen. Inaug. Diss. Berlin 1931.
Fowler und Mencken: Schußwunden der Brust. Ann. of Surg. Bd. 71. S. 257. 1920.
Garrè: Aus dem Kriegstagebuch eines beratenden Chirurgen. Bruns Beitr. Bd. 103. 1916.
Garrè, Borchard, Stich: Lehrbuch der Chirurgie. Verlag F. C. W. Vogel, Berlin 1935.
Garrè, Küttner, Lexer: Handbuch der prakt. Chir. Bd. II, 2. S. 123 u. f. 1931.
Gerhardt, D.: Ueber das spätere Schicksal der Lungenverletzten. Münch. Med. Wochenschr. 1916. S. 1669.
Gerhardt, H.: Pleuritis nach Brustschüssen. Münch. Med. Wochenschr. 1915. S. 1693.
— — Spätfolgen eines Bruststeckschusses. Münch. Med. Wochenschr. 1916. S. 1164.
Gerhartz: Lungenschüsse. Med. Klin. 1915. Nr. 7.
Gold: Mediastinalemphysem. Arch. Klin. Chir. Bd. 138, S. 196, 1925.
Goldammer: Kriegsärztliche Erfahrungen. Beitr. z. Klin. Chir. D. 91. S. 14—100, 1914.
Graf: Pathologisch-physiologische Gesichtspunkte für die Behandlung des akuten Pleuraempyems. Münch. M. W. 1925. Nr. 14.
Gruber: Ueber die pathologische Anatomie von Zweihöhlenschüssen mit Zwerchfellverletzung. Mitt. a. d. Grenzgeb. d. Med. u. Chir. Bd. 32. S. 129, 1920. Ref. Zbl. f. Chir.
Hannemann: Zur Pathologie und Histologie der Lungen und

Pleuraverletzungen im Kriege. Veröffentl. a. d. Geb. des Heeres-San.-Wesens 1926. H. 79.
Hanusa: Die Behandlung des offenen Pneumothorax mit sofortiger Brustwandnaht. — Bruns Beitr. Bd. 103. S. 749, 1916 u. Zbl. Chir. 1916.
— — Beitrag zur Frage des Bakteriengehaltes von Projektilen u. zur ruhenden Infektion. Bruns Beitr. Bd. 106, 1916.
Hartert: Ueber Lungenschüsse, ihre Komplikationen und Behandlung. Bruns Beitr. Bd. 96 und Münch. M. W. 1915, S. 199.
Herrfarth: Beitrag zur Infektiosität der Pleura. Zbl. f. Chir. 1928. S. 2582.
Hildebrandt: Thoraxschüsse und Bauchdeckenspannung. Berl. Klin. Wochenschr. 1907. S. 553.
Holbeck: Ueber Lungenschüsse im Kriege. Deutsche Z. f. Chir. Bd. 128. S. 193. 1913. Ref. Zbl. f. Chir.
Huang: Kampherölbehandlung der Lungenblutung nach Thorax-Schußverletzung. 1933. Ref. Zbl. f. Chir.
Jehn: Die operative Behandlung der Lungensteckschüsse. Arch. Klin. Chir. Bd. 114. S. 723. 1920.
— — Mediastinalemphysem. Arch. f. Klin. Chir. Bd. 138, S. 196, 1925.
— — Die Chirurgie der Lungenerkrankungen. Kirschner u. Nordmann: Die Chirurgie, Bd. 4, S. 593. Berlin 1928.
— — Die Behandlung der Pleuraempyeme. Münch. Med. W. 1921, S. 353.
— — und Mayer: Ueber Thoraxsteckschüsse. Deutsche Z. f. Chir. Bd. 162, S. 398. 1921.
— — und Naegeli: Ueber Thoraxverletzungen im Kriege. Bruns Betr. Bd. 114, S. 305, 1919.
Jehn, W.: Die Entwicklung und das Schicksal der Paraffinplombe, Med. Diss. Marburg 1935.
Kaliebe: Beitrag zur Pneumothoraxtherapie der Lungenschußverletzungen. (Med. Klin. 1918, Nr. 38).
Kayser: Zur Frage der Infektion der Schußverletzungen. Beitr. z. Klin. Chir. Bd. 92, S. 199, 1914. Ref. Zbl. f. Chir.
Kirschner: Thorakoplastik. Chir. Kongr. 1920. Ref. Zbl. f. Chir.
Kirschner und Nordmann: Die Chirurgie. Berlin 1928.
Klapp: Ueber die Grenzen der konservativen Behandlung in der Kriegschirurgie. Med. Klin. Jg. 9, S. 1326—1328.
— — Tiefenantisepsis mit Chininabkömmlingen. Zbl. f. Chir., 1918, S. 186.
— — Weitere Mitteilungen über Tiefenantisepsis bei Kriegsverletzungen. Münch. M. W. 1918. Nr. 19.
Klapp, R. E.: Gegensätze in der Behandlung pyogener Infektionen. Inaug. Diss. Marburg 1937.
Konjetzny: Zur Prognose der Lungenschußverletzungen. Mitt. a. d. Grenzgeb. d. Med. u. Chir. 1918.

Konjetzny: Zur chir. Behandlung der Lungensteckschüsse und deren Folgezustände. Bruns Beitr. Bd. 114, 1919.
Korach: Zur Diagnose und Therapie der Lungenschüsse. Berl. Klin. Wochenschr. 1915, Nr. 35.
Kostka: Ueber Friedensschußverletzung und ihre Bedeutung für die öffentliche Wohlfahrt. Inaug. Diss. Greifswald 1927.
Kreiß: Ueber Lungensteckschüsse. Inaug. Diss. Tübingen 1919.
Krez: Ueber Lungenschüsse. Münch. M. W. 1915, Nr. 16.
Kummant: Ein querer Durchschuß durch beide Lungen und das vordere Mediastinum komplikationslos geheilt. Zbl.. f. Chir. 1935, S. 262 bis 264.
Kümmel: Der letale Ausgang der Bauch- und Brustschüsse. 2. Kriegschirurgentagung Berlin 1916.
— — Die Entrindung der Lunge zur Heilung starrwandiger Höhlen. Chirurgen-Kongreß 1921.
Küttner: Zur Behandlung schwerer Schußverletzungen der Lunge mit primärer Naht. Deutsche Z. f. Chir. Bd. 94, 1908.
Läwen: Ueber den offenen Pneumothorax bei Kriegsschußverletzungen und seine Behandlung. Bruns Beitr. Bd. 108, 1917.
Läwen u. Hesse: Bakterienbefunde bei frischen Kriegsschußverletzungen und ihre klinische Bedeutung. Münch. M. W. 1916, Nr. 19.
Landois: Die primäre Naht der Lunge im Felde unter Anwendung des Ueberdruckverfahrens. Bruns Beitr. Bd. 101, 1916.
— — Die Chirurgie der Pleura, des Zwerchfells und des Nervus phrenicus. Kirschner und Nordmann: Die Chirurgie. Bd. 4. S. 401 und 491.
Laurent: Die Verletzung der Brust. Bull. méd. Jg. 28. Nr. 34. S. 427, 1914. Ref. Zbl. f. Chir.
Leipold: Die Prognose der direkten und indirekten Lungenschußverletzungen unter besonderer Berücksichtigung der posttraumatischen Tuberkulose, Inaug. Diss. Hamburg 1932.
Martin: Fall von Naht einer Schußwunde der Lungenschlagader. Ref. Zbl. f. Chir. 1913.
Melchior: Klinischer Beitrag zur Kenntnis der ruhenden Infektion. Bruns Beitr. Bd. 103, 1916.
— — Das Pleuraempyem. Zbl. f. Chir. 1928. S. 2581.
— — Röntgendarstellung von Schußkanälen und Fisteln vermittels Jodipin. Bruns Beitr. Bd. 103.
Meyer: Die Chirurgie der Lunge. Kirschner und Nordmann: Die Chirurgie. Bd. 4. S. 275, 1928.
Mittasch: Ueber Lungenschüsse. Inaug. Diss. München 1918.
Moritz: Ausgänge der Brustschüsse. Sitzungsbericht Münch. M. W. 1916. S. 739.
Moynahan: Die Chirurgie der Brust bei Steckschüssen. Brit. journ. of surg. Bd. 7, Nr. 28, S. 444, 1920. Ref. Zbl. f. Chir.
Müller: Späte Nachblutung aus der Lunge nach Granatsplitterverletzung. Münch. M. W. 1915, S. 832.

Nägeli: Die Resultate an der Garrè'schen Klinik auf Grund des Materials von 1894—1919. Bruns Beitr. Bd. 119. S. 518, 1920.
Noetzel: Experimentelle Untersuchungen über die Infektion und die Bakterienresorption in der Pleurahöhle. Chir. Kongr. 1901, zit. nach Jehn und Nägeli.
— — Experimentelle Untersuchungen zur Frage der Infektionsfähigkeit der Pleura. Verh. deutsch. Ges. f. Chir. 1900, zit. nach Jehn und Nägeli.
Perry: Lungensteckschüsse. Minnesota Med. 12, S. 262, 1919. Ref. Zbl. f. Chir.
Price: Spätfolgen nach Schußverletzung des Thorax in Bezug auf die Tuberkulose. Tubercle. 11. S. 97. 1929. Ref. Zbl. f. Chir.
Propping: Ueber den Blutgehalt der Pneumothoraxlunge. Arch. f. Klin. Chir. Bd. 112.
Rehn: Ueber den Steckschuß und seine primäre Behandlung. Bruns Beitr. Bd. 106, S. 220, 1917.
— — Experimentelles zur Behandlung des durch Schußverletzungen gesetzten offenen Pneumothorax. Bruns Beitr. 106, S. 242.
— — Zur Klinik der halbseitigen perkutanen Pneumopexie beim offenen Pneumothorax. Bruns Beitr. Bd. 108.
— — und Cobet: Ausgewählte Beiträge zu den Schußverletzungen des Thorax und deren Folgen. Arch. f. Klin. Chir. Bd. 112.
Reiche: Ueber die Resistenz der Brusthöhle gegen septische Infektionen. Münch. M. W. 1915. Nr. 3.
Rieder: Lungensteckschüsse und Lungentuberkulose. Münch. M. W. 1915, Nr. 49.
Riedinger: Verletzung des Thorax und seines Inhaltes. Handbuch der praktischen Chirurgie von Garrè, Küttner, Lexer 1931.
Ritter: Zur Prognose und Therapie der Lungenschüsse. Münch. M. W. 1915, Nr. 3, S. 93. Feldärztliche Beilage Nr. 3.
— — Die Behandlung der Empyemfisteln. Chir. Kongr. 1921.
Roedelius: Zur Bakteriologie des Steckschusses, zugleich ein Beitrag zur Lehre der latenten Infektion. Bruns Beitr. Bd. 109.
Rotter: Ueber Brustschüsse in Feldlazaretten. Med. Klin. 1915. Nr. 4.
Sauerbruch: Chirurgie der Brustorgane. Verlag Jul. Springer, Berlin 1928.
— — Brustschüsse. Kriegschirurgentagung in Brüssel 1915 und 2. Kriegschirurgentagung Berlin 1916.
— — und Nissen: Untersuchung über Heilungsvorgänge in Lungenwunden als Beitrag zur Pathologie der Gitterlunge. Arch. f. Klin. Bd. 127, S. 582, 1923.
Schjerning: Handbuch der ärztlichen Erfahrungen im Weltkriege. Leipzig 1921.
Schmidt, A.: Zur Frage und Verständigung über „Offene Pleurapunktion". Münch. M. W. 1915, S. 873, 1281, 1640.

Schubert: Die Chirurgie des Brustkorbes. Kirschner und Nordmann: Die Chirurgie. Bd. 4, S. 659, Berlin 1928.
Schulze und Berge: Entfernung von Geschossen bei Lungensteckschuß. Med. Klin. 1917, S. 249.
Shaw: Die Anwendung der Kriegschirurgie in der Friedenspraxis. Australia Med. Journ. 1, S. 49, 1920. Ref. Zbl. f. Chir.
Spengler: Bemerkungen zur „Offenen Pleurapunktion nach Adolf Schmidt". Münch. M. W. 1915, S. 1463.
Spick: Die Behandlung der Kriegsverletzung. Arch. Med. Milit. Bd. 95, S. 333, Ref. Zbl. f. Chir.
Stepp: Zur Frage der „Offenen Pleurapunktion nach Adolf Schmidt". Münch. M. W. 1915, S. 1043.
Storp: Die Behandlung der Empyemfisteln. Chirurgenkongr. 1921.
Stuckey: Lungen-Stichverletzungen. Arch. f. Klin. Chir. Bd. 88.
Tiegel: Ueber Spontanheilungen von Lungenwunden. Arch. f. Klin. Chir. Bd. 101, S. 921.
Tissot: Bemerkungen über Geschosse und ihre Extraktion. Arch. Med. Milit. Bd. 95, S. 21, 1931. Ref. Zbl. f. Chir.
Toenniessen: Ueber Lungenschüsse. Münch. M. W. 1915, S. 89.
Ulrich: Lungensteckschüsse und deren Folgen. Röntgenpraxis 7, S. 145, 1935.
Unverricht: Lungenschuß ohne Lungenerscheinungen. Münch. M. W. 1915, Nr. 16.
v. d. Velden: Beobachtungen an Schußverletzungen der Brusthöhle. Münch. M. W. 1915, Nr. 3.
Versè: Pathologisch-anatomische Demonstrationen. Münch. M. W. 1927, S. 1733.
Weinert: Beitrag zur Kenntnis der Spätfolgen der Lungenschüsse. Münch. M. W. 1916, Nr. 20.
Wendel: Die Chirurgie des Mediastinums. Kirschner und Nordmann: Die Chirurgie Bd. 4, S. 174. Berlin 1928.
Witzel: Ein Verfahren zur Beseitigung des akuten, nach Penetration der Brustwand entstandenen, Pneumothorax. Zbl. f. Chir. 1890, Nr. 28.
Zeller: Die Chirurgische Behandlung der Brustkorbsteckschüsse. Deutsch. Z. f. Chir. Jg. 154, S. 87, 1920.

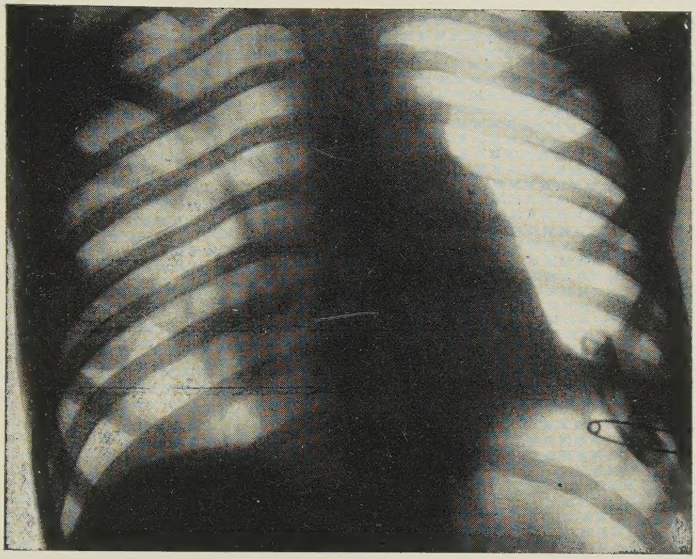

Fall 12. Pyopneumothorax der linken Seite. Die Lunge ist vollständig auf den Hilus zurückgezogen. Der Eiter hat guten Abfluß.

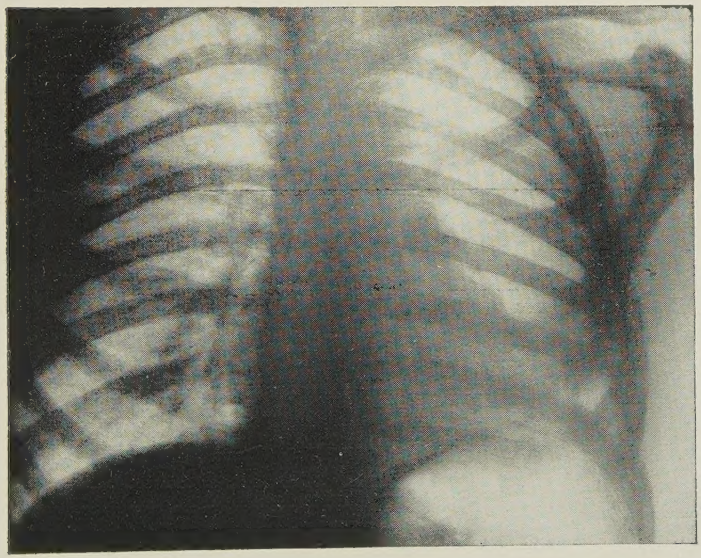

Fall 12. Die Lunge hat sich wieder vollständig entfaltet. Es besteht eine leichte Verschattung über dem Unterlappen infolge geringfügiger Schwartenbildung.

Fall 8. Großer linksseitiger Haematoserothorax mit Verdrängung des Mediastinums nach rechts.

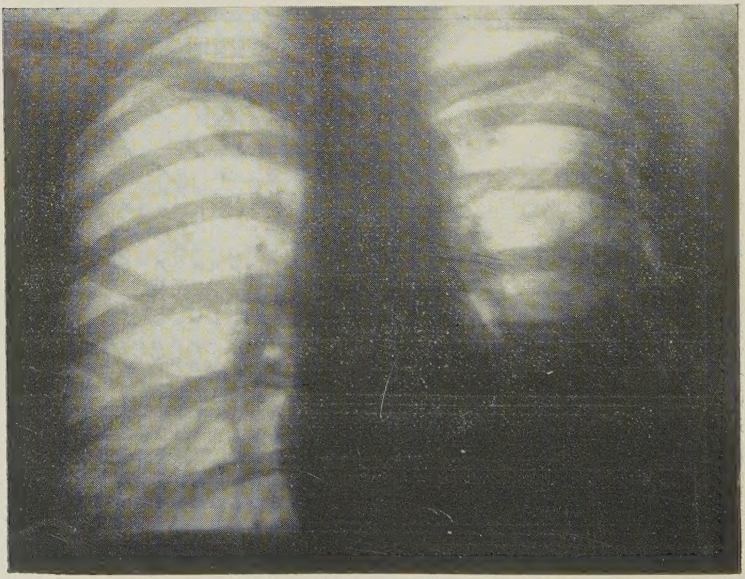

Fall 8. Befund nach mehrfachen Punktionen. Die Mediastinalverdrängung ist behoben. Es wird kein neues Exsudat mehr gebildet.

Lebenslauf.

Ich, Hans Peter Walter, wurde am 10. Februar 1914 in Wiesbaden geboren. Ich besuchte die Mittelschule und das Staatliche Realgymnasium in Wiesbaden und bestand dort Ostern 1932 mein Abiturientenexamen. Im Sommersemester 1932 begann ich mit dem Studium der Philologie an der Universität Marburg. Im Wintersemester 1932/33 trat ich zur Medizinischen Fakultät über und bestand mein Physikum im März 1935. Je ein klinisches Semester studierte ich in Freiburg und Königsberg, die restlichen vier wieder in Marburg.

Meine akademischen Lehrer waren:

in Freiburg: Aschoff, Bohnenkamp, Giese, Jansen, Jahn, Noeggerath, Siegert.

in Königsberg: Aßmann, Bürgers, Erb, Hoff, Läwen, v. Mikulicz-Radecki, Krauspe, Zipf.

in Marburg: Alverdes, Claussen, Dabelow, Dittler, Göppert, Grüneisen, Jacobshagen, Kutscher, Meerwein, Nauck.
Baumann, Becher, Boeminghaus, Enke, Foerster, Freudenberg, Gremels, Grüter, Habs, Kehrer, Kestermann, Klapp, Klewitz, Kretschmer, Loebell, Mauz, Neumann, Pfannenstiel, Ruete, Schornstein, Schrader, Schwenkenbecher, Uffenorde, Versé, Winkler, Wiskott.